Die

pseudomenstruirende mucosa uteri nach akuter Phosphorvergiftung

Inaugural-Dissertation

zur

Erlangung der Doctorwürde in der Medicin, Chirurgie und Geburtshilfe

unter dem Präsidium

des

Herrn Professor Carl Kupffer

der medicinischen Fakultät

der kgl. bayr. Ludwigs-Maximilians Universität zu München

vorgelegt

von

Martin Overlach

approb. Arzt,

Assistent an der k. Universitäts-Frauenklinik zu München.

1886

Herrn Professor Carl Kupffer

in Dankbarkeit und Verehrung

gewidmet

von seinem Schüler

Martin Overlach.

(Aus dem histiologischen Laboratorium in München.)

Die pseudomenstruirende mucosa uteri nach akuter Phosphorvergiftung.

Von

Martin Overlach, cand. med.

Hierzu Tafel X und XI.

Am 23. December 1883 kam in dem pathologischen Institut zu München der Leichnam eines fünfundzwanzigjährigen Mädchens zur Sektion, welches nach 30stündigem Aufenthalt im hiesigen Krankenhause an akuter Phosphorvergiftung zu Grunde gegangen war. Stattgehabte Blutung aus den Genitalien und blutiger Inhalt der Scheide deuteten auf einen zur Zeit des exitus letalis menstruirenden Uterus, wesshalb dieses Organ alsbald nach der Sektion in frischem Zustand dem anatomischen Institut zum Zweck mikroskopischer Untersuchung übersandt, daselbst in Müller'scher Flüssigkeit und später in Alkohol gehärtet wurde. Durch die Güte des Herrn Professor Kupffer erhielt ich etwa 4 Wochen nach der gedachten Section den Uterus in gutgehärtetem Zustand zum Zweck genauer histologischer Untersuchung. Den Ergebnissen dieser stelle ich aus leicht motivirbaren Gründen die Krankengeschichte und den Sectionsbericht in ihren wesentlichen Theilen voran.

1. Krankengeschichte.

„Therese R. Näherin, 25 Jahre alt. Patientin wird am 21. 12. 83 gegen 6 Uhr Abends im Zustande tiefsten Collapsus nach dem Hospital verbracht. Bei dem vorgenommenen Krankenexamen fällt sofort ein der Exspirationsluft und dem ganzen Körper anhaftender intensiver Phosphorgeruch auf, ausserdem grosse Empfindlichkeit der Magengegend und rechten unteren Brusthälfte. Es wird von der Kranken das Geständniss gewonnen, dass dieselbe

heute Mittag eine grosse Anzahl von Schwefelhölzern in Bier zu sich genommen habe. Nach Einführung der Magensonde wird eine grosse Menge etwa $^1/_2$ cm grosser, an der Grenze des Schwefels abgeschnittener Zündhölzer theils durch die Magenpumpe, theils durch spontane Brechbewegungen gewonnen. Das Motiv des Selbstmordversuches scheint miseria vitae, Arbeitslosigkeit, gewesen zu sein. In den erzielten Stühlen werden ebenfalls grosse Mengen von Schwefelhölzern vorgefunden. Nach der Magenausspülung ist Pat. sehr angegriffen und verfällt rasch, erholt sich aber nach 0,6 Campher subcutan wieder einigermassen.

22. 12. 83. Subnormale Temparatur, Kühle der Extremitäten, Puls äusserst klein, 104, sehr weich, leicht unterdrückbar. Exspiration oberflächlich. Körperdecken zeigen gelblich graue Verfärbung, Conjunktiva und Sclera ebenfalls gelblich pigmentirt. Mässige Somnolenz. Brennender und drückender Schmerz in der Magengegend, der nach rechts in das Hypogastrium ausstrahlt. Mässiger Brechreiz. Sichtbaren Schleimhäute blutleer und etwas livide verfärbt. Papillen beiderseits etwas eng, reagiren jedoch auf Lichteinfall prompt. Herzaktion bisweilen in der Frequenz wechselnd, Töne deutlich und rein. Epigastrium und Hypochondrium druckempfindlich. Leber erscheint im Aufriss klein. Exspirationsluft enthält deutlich durch den Geruch erkennbaren Phospsor. Rapide Abnahme der Herzenergie und exitus letatis $12^1/_4$ Nachts."

2. Sectionsbericht.

23. 12. 83. Anatomische Diagnose: Phosphorvergiftung. Nierenkeile. Massenhafte Köpfe von Phosphorschwefelhölzern im Magen, Dünn- und Dickdarm.

Mittelgrosse, mässig kräftig gebaute Leiche. Haut blass. Bulbi gelblich. Haut über den mammae faltenreich, mammae hängend, Abdomen flach, ohne striae.

Die vulva, das perineum, und die Innenfläche beider Oberschenkel sind belegt mit Blut, welches in der Vagina noch flüssig und dünn ist, sonst aufgetrocknet. Am linken Knöchel tief greifende Excoriation in 5 Pfennigstück grossem Umfange, mit flüssigem Blut belegt. Ebenso in der Gegend der Achillessehne und am Rücken der 4. rechten Zehe, endlich noch am malleolus internus sinister, überall bedeckt mit flüssigem, kirschrothen Blut. Mässige Todtenstarre, dunkle Todtenflecke rückwärts, an den unteren Extre-

mitäten auch nach vorne. Im Becken etwa 3 Esslöffel klares, gelbliches Serum und Dünndarmschlingen. Magen bedeutend ausgedehnt, enthält graugrüne Flüssigkeit mit etwa 0,60—1 cm langen Köpfen von Phosphorschwefelhölzern. Im Duodenum und jejun. graugrünlicher Speisebrei. Anfangstheil des Ileum leer. Am Ende desselben einzelne Zündhölzchen. Der letzte Theil des Dickdarm contrahirt enthält braungelben, zähen Koth. Auch hier noch wenige Fetzen von Zündhölzern.

Leber normal gross; in den Gefässen dunkles Blut, welches flüssig ist. Farbe der Leber: hellbraunroth. In der Gallenblase hellgelbe Galle. Pleurahöhlen beide leer. Obere Lungenlappen beide leicht emphysematös, trocken; rechter entleert helles lackfarbenes Blut. Ebenso beide Unterlappen. In den Bronchien unbedeutender Belag von flüssigem kirschrothem Blut, in der pulmonal. flüssiges hellrothes Blut. Herz etwas nach links gelagert, r. V. beträchtlich verbreitert; in ihm dunkler Cruor und ziemliche Mengen dünnflüssigen kirschrothen Blutes. Im linken dasselbe; das flüssige Blut etwas dunkler. Milz ziemlich vergrössert, Gewebe derb, dunkel, Trabekeln deutlich. Harnapparat: linke Niere normal gross, auf Querschnitt dunkelrothe Keile. Rechte Niere etwas grösser als linke. Oberfl. mehr glatt. Harnblase vollständig contrahirt. Genitalien: Uterus nach rechts gelagert, anteflektirt, steht mit dem fundus grade nach vorn; der rechte Eierstock nach aussen und hinten. Im rechten Ovarium mehrfache kleine Cysten, linkes normal gross.

Aus drei Gründen glaube ich bei dem vorliegenden Falle normale Menstruation in Zweifel ziehen zu müssen: erstens, weil die Todesursache akute Phosphorvergiftung war; zweitens, weil kein geplatzter Follikel vorhanden ist; drittens, weil, wie wir sehen werden, die mikroskopische Untersuchung schwerwiegende Abweichungen von den histologischen Befunden bei normaler Menstruation — wenigstens wie diese in den massgebenden neueren Arbeiten betont wird — ergiebt. Weil ich aus diesen drei Gründen leider nicht allen durch die Untersuchung erzielten Resultaten Gültigkeit für den normalen Menstruationprozess beimessen zu dürfen glaube, halte ich es für korrekter und in Hinsicht auf die drei genannten Thatsachen gewissenhafter gehandelt, den vorliegenden menstruellen Prozess zu jenen speciell bei Phosphor-

vergiftung[1]) beobachteten, mit einer der menstruellen gleichen Schwellung der Uterusschleimhaut auftretenden, von Virchow bekanntlich als „Pseudomenstruation" bezeichneten Fällen zu rechnen, und im Folgenden mit diesem Namen zu belegen.

Die Resultate, zu welchen unsere Untersuchung führte, sind in Kürze folgende:

1. Als Ursache der menstruellen Blutung ist venöse Stauung, bewirkt durch Compression der Venen in der muscularis uteri, als Art der Blutung ist eine capilläre (und zwar im Gewebe durch Diapedesis, an der Oberfläche durch Zerreissung) constatirbar.
2. Eine Bildung decidualen Gewebes, bestehend im Auftreten ausgeprägter Decidualzellen, ist unabhängig von Gravidität möglich, da sie im vorliegenden Falle zur Beobachtung gelangt.
3. Die decidualen Zellen sind nicht bindegewebigen, sondern epithelialen Ursprungs.
4. Die mucosa cervicis ist durch Bildung und Auftreten decidualer Zellen, sowie durch vermehrte und specifische Schleimsekretion am Pseudomenstruationsprozess energisch betheiligt.

Diese Ergebnisse, welche einerseits für die Kenntniss der decidualen Gewebsbildung, andererseits für das Verständniss des menstruellen Prozesses Bedeutung haben, sind vorweg aufgeführt, um zu motiviren, warum die vorliegende Abhandlung zur öffentlichen Mittheilung berechtigt sein dürfte.

Der mit Tuben und Ovarien exstirpirte Uterus wird in der Mittellinie gespalten und durch leises, vorsichtiges Abspülen in Müller'scher Lösung des grösstentheils dünnflüssigen, blutig gefärbten Inhaltes entleert. Letzterer enthält, wie die mikroskopische Untersuchung ergiebt, keinerlei grössere Membranstücke, eben so wenig ein Eichen. Kleine, kaum 1 mm breite membranöse Fetzchen zeigen so minimale Resistenz, dass sie schon durch leise Uebertragung auf den Objektträger mittelst einer Nadel in Par-

1) J. Wolffs, Diss. inaug. Berlin 1868. — Schultzen und Riess, Annalen des Charité-Krankenh. Bd. XV. Berlin 1869. Wegner, Verhandlg. d. Berlin. geburtshlf. Gesellsch. vom 10. Mai 1870. — Vetter, Virchow's Archiv für path. Anatomie Bd. LIII. Heft 2 u. 3.

NB. Diese literarischen Daten fand ich in „Haussmann's Lehre v. d. Dec. menst.", p. 69.

tikelchen zerfallen; offenbar hat Ausstossung einer decidualen Haut nicht statt gehabt. Als feste Bestandtheile finden sich im flüssigen Inhalt unter dem Mikroskop grosse Mengen rother Blutkörperchen, cylindrische, theilweise mit gut erhaltenen Cilien besetzte Epithelien, wenige aber schön ausgeprägte Becherzellen, zahlreiche, scharf contourirte, grosskernige Rundzellen von verschiedenem Charakter, und endlich einzelne spindelförmige Bindegewebszellen mit länglichem Kern und dünnen Ausläufern.

Diese Bestandtheile deuten auf einen Zerfall, resp. Abstossung der oberflächlichsten Parthien der mucosa uteri, und zwar der des fundus und corpus, denn die Cervixoberfläche zeigt makroskopisch keinerlei Veränderung oder Läsion, wohl aber fundus und corpus.

Einen am frischen wie am gehärteten Organe makroskopisch deutlich sichtbaren, braunrothen Belag, welcher die ganze Innenfläche des fundus und corpus uteri gleichmässig[1]) (1,5 mm hoch) bedeckt, auf der Oberfläche mit sehr feinen Pünktchen (Oeffnungen!), stellenweise mit unbedeutenden Zerklüftungen versehen ist und in scharfer Abgrenzung am innern Muttermund in einer Mächtigkeit von 2 mm steil endet, bezeichne ich als „Decidua pseudomenstrualis", aus Gründen, die ich später erörtere.

Die zum Zwecke der mikroskopischen Untersuchung angefertigten, senkrecht zur Schleimhautoberfläche geführten, dünnen Schnitte lassen ohne Schwierigkeit die Decidua pseudomenstrualis als identisch mit der durch den menstruellen Prozess modificirten mucosa fundi et corporis erkennen.

Die Dicke der Schleimhaut schwankt zwischen 1,5 und 2 mm, steigt in der Richtung vom fundus zum os uteri internum. Die Verengerung des cavum am os internum dient der Decidua gewissermassen als Stütz- und Ansatzpunkt, an welchem sie beginnt. Die Oberfläche ist des Epithels beraubt, nur hie und dort finden sich zwei bis fünf vereinzelte, flimmerlose Cylinderepithelien, welche durch ihre Ausdehnung die Höhe, in der das Epithel der Schleimhaut sich befand, bezeichnen und dadurch ermöglichen, die Grösse der Substanzverluste an der Schleimhautoberfläche zu bestimmen. Letztere ist uneben, das Interglandulargewebe ragt, des Epithels beraubt, fetzig in das cavum uteri hinein, doch sind die Substanzverluste desselben äusserst gering, nirgends beträchtlich.

1) Also nicht in Form des von Reichert zuerst beschriebenen, von Leopold bestätigten, nach den Seiten abfallenden Hochplateau's.

Die quer- oder schräggetroffenen Drüsenschläuche zeigen sämmtlich ein klaffendes Lumen und starke Schlängelung. Das niedere prismatische Epithel ist in den meisten erhalten, trägt partiell noch intacte Flimmercilien. Gestalt und Grösse der Zellen sind durchweg normal. Zuweilen ist das Epithel von der Drüsenwand gelöst, liegt als eingeknickter Ring im weiten Lumen, oder ragt armförmig von der Wandung hinein. Selten fehlt es ganz; in diesem Falle erscheinen die Drüsenlumina einfach als Löcher, direkt umgeben vom interglandulären Gewebe; einer Membrana propria entbehren alle Drüsen.

Die Schlängelung der Drüsenschläuche ist bald mehr, bald weniger stark ausgeprägt. Die Mündungen entbehren, entsprechend dem Habitus der Schleimhautoberfläche, der äussersten Epithelien. Eine oberflächliche und eine tiefe Schleimhautregion, von denen auf erstere $^2/_3$, auf letztere $^1/_3$ der Mukosadicke fallen, differiren in Anordnung und Weite der Drüsenschläuche. Es zeigt sich nämlich die Weite der Lumina als sehr bedeutend in der Tiefe der Mucosa, nahe der muscularis, beträgt daselbst 0,084 mm und mehr, während die innere Region durchweg enge, schmale, spaltförmige Drüsenlöcher aufweist. Dementsprechend verhalten sich umgekehrt die interglandulären Parthieen, dominiren auf allen Schnitten in der oberflächlichen, nehmen in der tiefen Region nur etwa $^2/_3$ des Flächenraumes der mucosa ein. Mithin prävaliren in der äusseren Schleimhautschicht durchweg die hier etwa 0,09 mm von einander entfernten Drüsen, in der inneren das interglanduläre Zellgewebe, und wir haben annähernd das Bild einer Drüsen- und einer Zellenschicht der Decidua pseudomenstrualis.

Das interglanduläre Gewebe trägt noch weit eklatanter den Charakter eines „embryonalen" Gewebes zur Schau, als solches schon an der normalen mucosa uteri der Fall ist; es zeigt den zelligen Charakter der normalen Schleimhaut, doch ist die Quantität der Zellen enorm vermehrt, eine lagert dicht neben der anderen, und alle zusammen bilden einen das ganze Gesichtsfeld eng erfüllenden Complex; nirgends ist ein Reticulum, ein fibrilläres Bindegewebe, eine elastische Faser sichtbar, nur Massen von Zellen, deren Kerne oft so nahe an einander liegen, dass für Zellprotoplasma gar kein Raum gegeben zu sein scheint. In der That ist an diesen runden und spindelförmigen Zellen der Protoplasmaleib so schmächtig, dass man an ungefärbten Schnitten oder bei unge-

eigneter Behandlung, z. B. mit Hämatoxylin, noch bei 300facher Vergrösserung nur mehr weniger runde und spindelförmige freie Kerne vor sich zu haben glaubt. Erst nach Behandlung mit Alauncarmin, Marron oder Picrocarmin werden unter 600facher Vergrösserung die Rundzellen als solche durch eine ganz spärliche, die Kerne umschliessende Hülle hellen Zellprotoplasma's erkennbar, und an den Spindelzellen erscheinen die von einem gleich minimalen Zellleib auslaufenden fadenförmigen Fortsätze. Diese langgestreckten Faserzellen sind die einzigen, einem Bindegewebsgerüste durch ihre Fortsätze nahe stehenden Gebilde der Decidua und construiren vielleicht durch Verschlingung ihrer Ausläufer annähernd ein die rundlichen Elemente bergendes und stützendes Netzwerk.

Der Durchmesser einer Rundzelle beträgt bis 0,0056 mm, eine Ausdehnung, von der der Kern zum mindesten $^2/_3$ beansprucht. Dieses Verhältniss zeigt uns auf den ersten Blick, dass die in Rede stehenden Zellen nicht specifische Gebilde der pseudomenstruirenden Mucosa, sondern einfach jene (an Zahl stark vermehrten) kleinen Rundzellen der normalen und normal menstruirenden Uterusschleimhaut sind, denen dieselbe ihre Bezeichnung als „embryonales Gewebe" hauptsässlich verdankt.

Ausser diesen Gebilden treten, wiederum aber erst bei geeigneter Behandlung dünner Schnitte, vollständig andersartige, von den eben geschilderten scharf differenzirte Elemente der Decidua pseudomenstrualis hervor in Gestalt einer Zellengattung sui generis. Es sind dies schöne grosse Rundzellen mit scharfen abgerundeten Contouren, grossem, dunklem, rundem Kern und breitem, hellem, ganz fein granulirtem Protoplasmaleib. Diese Zellen haben im Mittel einen Durchmesser von 0,014 mm; der scharf markirte Kern liegt vorwiegend in der Mitte des hellen Zellprotoplasma's, von dem er sich auch durch dunkle Granulation prächtig abhebt; sein Durchmesser beträgt am häufigsten $^1/_3$ des Zelldurchmessers, oft auch nur ein viertel. Die kleinsten der in Rede stehenden Zellen sind 0,01 mm, ihre Kerne 0,0042 mm gross.

Diese specifischen Zellen liegen zahlreich zwischen den übrigen Gewebselementen und treten vorwiegend auf in der Nähe der Schleimhautoberfläche, bald in dichten Haufen vereint, wo Zelle an Zelle gedrängt ist, bald mehr weniger durch zwischenliegende Spindel- und kleinere Rundzellen von einander getrennt. Im er-

steren Falle resultiren durch den gegenseitigen Druck deutlich polygonale Contouren, während die isolirte Zelle ihre schöngerundeten Formen bewahrt hat. Zweimal fand ich diese Zellen haufenweise im weit klaffenden Drüsenlumen; ob sie durch das Epithel hindurch getreten, oder von der zerfetzten Schleimhautoberfläche aus mechanisch in den Schlauch hineingespült sind, steht dahin. Fig. 5, Tafel X zeigt das eine dieser Bilder; der Schnitt war mit Picrocarmin gefärbt. Ausdrücklich muss ich wegen dieses Bildes betonen, dass eine Beziehung der Drüsenepithelien zur Bildung dieser Zellen durchaus negirt werden muss. Ueberhaupt bieten die Elemente des corpus gar nichts zur Beantwortung der Frage nach dem Zellursprung; dass derselbe ein bindegewebiger sei, ist mir höchst unwahrscheinlich.

Die Schärfe der Contouren, der helle, fein gekörnte, breite Protoplasmaleib, der immerhin grosse, dunkle, runde Kern, kurz, der ganze eigenartige Habitus dieser in Rede stehenden Zellen führt im Verein mit dem Ort ihres Auftretens zu der Gewissheit, dass dieselben völlig identisch sind mit den von Kölliker, Friedländer, Leopold und anderen in der Decidua vera der ersten Schwangerschaftswochen, mit den von Haussmann, Schroeder, Saviotti in der wirklichen Decidua menstrualis, mit den von Wyder, Hegar und Maier in der pathologischen Decidua bei Abortus nachgewiesenen, von Friedländer mit dem Namen „Decidualzellen" belegten Gebilde! Ich gebe hier der Kürze wegen nur Kölliker's bezügliche, äusserst treffende Worte aus seiner Beschreibung der Decidua vera[1]): „Die runden, von mir zuerst (Erste Aufl. S. 440) genauer beschriebenen Zellen, die man, weil sie besonders bezeichnend sind, mit Friedländer „Decidualzellen" nennen kann, sind schön und gross, meist kugelrund, mit scharfen Contouren, wie wenn sie eine besondere Membran besässen, und mit deutlichen Kernen und Kernkörperchen. (Man vergleiche die von den ähnlichen Zellen der Decidua menstrualis gegebene Abbildung in der Arbeit meines Schülers und Freundes Saviotti über die Decidua menstrualis.) Dieselben erinnern theils an Knorpel-, theils an Epithelzellen, und zwar an letztere besonders dann, wenn sie Andeutungen polygonaler Begrenzungen zeigen, was hier und da vorkommt." Diese Worte Kölliker's passen genau auf die gedachten grossen

1) Kölliker, Entwicklungsgesch. d. Mensch. etc. Leipzig 1879, p. 326.

Rundzellen der pseudomenstruirenden mucosa. Am schlagendsten ist der Hinweis auf ihre Aehnlichkeit theils mit Knorpel, theils mit Epithelzellen (cf. Taf. XI, Fig. 49). Auch ich nenne sie fortan „Decidualzellen.“.

Die Kenntniss des soeben mitgetheilten Befundes, des Auftretens der Decidualzellen in der pseudomenstruirenden Mucosa corporis, ist als solche vom histiologischen und pathologisch-histiologischen Standpunkt aus interessant, dürfte aber ausserdem von einer weittragenden Bedeutung sein, deren Erörterung hier am Platze ist. Vorher muss ich jedoch auf die Mittheilung der Gründe eingehen, welche mich bewogen, die vorliegende Mucosa corporis als „Decidua pseudomenstrualis“ zu bezeichnen.

Wyder's nicht zu unterschätzendes Verdienst ist es, vor den folgeschweren Irrthümern gewarnt zu haben, welche der Name „Decidua menstrualis“ bei zu weit ausgedehntem Gebrauch hervorrufen kann und thatsächlich schon hervorgerufen hat.

Vordem Wyder's „Beiträge zur normalen und pathologischen Histiologie der menschlichen Uterusschleimhaut“ [1]) erschienen, ist die Benennung „Decidua menstrualis“ der normal menstruirenden, ferner auch der durch endometritische Prozesse aller Art modificirten mucosa uteri, und endlich noch den verschiedenartigsten, aus dem Uterus entleerten Häuten, mochte die Ursache ihrer Ausstossung wie ihre Gewebsstruktur sein, welche sie wollte, beigelegt, ein Missbrauch, der aus dem Mangel genauer histiologischer Kenntniss der normal menstruirenden, wie der pathologischen mucosa uteri, und zweitens aus dem Mangel einer eingehenden Vergleichung der gedachten Gebilde resultirte. Diesem Mangel haben Leopold und Wyder abgeholfen; wir kennen heute die Gewebsstruktur der mucosa uteri bei normaler Menstruation, bei vielen endometritischen Prozessen, bei mehreren Fällen einer Dysmenorrhoea membranacea. Auf diesem Standpunkt aber sind wir befähigt und daher verpflichtet, an alle von der Norm abweichenden Veränderungen der mucosa, durch welche Ursachen auch immer sie gesetzt wurden, heranzutreten mit dem Bewusstsein, dass von einer „Decidua“ nur die Rede sein darf, wo wirklich deciduales Gewebe vorliegt. Und hiermit ist der Grund gegeben, warum ich der mir vorliegenden mucosa uteri den Namen

1) Archiv für Gynaekologie, Bd. XIII. Berlin 1878.

„Decidua“ pseudomenstrualis zuerkennen musste. Erstens annähernde Differenzirung einer Zellen und Drüsenschicht, zweitens der Habitus der Drüsen (starke Schlängelung und weite Lumina in der Tiefe), drittens, und dieses ist stets das Kardinalkriterium, das Dasein der Decidualzellen stellen die Bildung wirklichen „decidualen“ Gewebes als sicher vorliegend fest.

Ich wende mich jetzt zu der Erörterung meiner Behauptung, dass der constatirte Befund der Decidualzellen bei pseudomenstruirender Mucosa uteri nicht allein als solcher vom histiologischen Standpunkt interessant, sondern ausserdem von weittragender Bedeutung sein dürfte.

Einer endgültigen Entscheidung entbehrt noch heute die wichtige, schon viel diskutirte Frage, ob von den verschiedenen Membranen uterinen Ursprungs, deren Ausscheidung in Form einer Dysmenorrhoea membranacea beobachtet wurde, alle diejenigen, welche wirklich deciduale Gewebsstruktur aufweisen, als Abortus, sei es bei extra- oder intrauteriner Gravidität, zu erklären sind, oder aber ob auch bei anderen Ursachen, bei Menstruation und bei endometritischen Prozessen die Bildung eines Gewebes mit decidualem, das bedeutet grosszelligem Charakter erfolgen kann. Das Vorkommen dieses Prozesses wird als sicher constatirt von Hausmann[1]), Saviotti[2]), Schroeder[3]), angefochten von Kölliker[4]), entschieden in Abrede gestellt von Wyder[5]). Haussmann sagt: „Simpson (Edinburgh medical Journal. Septb. 1846) wies zuerst hauptsächlich auf Grundlage der Drüsenlöcher und Gefässe die mikroskopische Uebereinstimmung der bei der Decidua menstrualis entfernten Häute mit den bei Fehlgeburten sich ablösenden nach, welche Beobachtungen durch Oldham, Virchow und andere in meiner Abhandlung über Decidua men-

1) Haussmann, Geschichtl. Untersuch. ü. d. glandd. utricc. Archiv f. Anat., Physiol. u. wissensch. Med. Jahrgang 1874. p. 259. — Haussmann, Die Lehre der Dec menstr. Beiträge z. Geb. u. Gynäk. Berlin 1870. Bd. I. p. 192 etc.

2) Saviotti, Beitr. z. Kenntniss d. Decidua menstr. Scanzoni's Beiträge z. Geb. u. Gyn. Würzburg 1869. Bd. VI. p. 219 etc.

3) Schroeder, Krankh. d. weibl. Geschl. 2. Aufl. p. 314.

4) Kölliker, Mikroskop. Anat. 1854. Bd. II. Theil II. p. 451.

5) Wyder, Beitr. z. norm. u. path. Hist. d. menschl. Uterusschl. Archiv f. Gynäk. Bd. XIII. Heft I.

strualis aufgeführte Autoren bestätigt wurden.“ In dieser Abhandlung bestätigt alsdann der Autor auch selbst auf Grund geeigneter Präparate die Bildung decidualen Gewebes an den bei Menstruation ausgestossenen Häuten, denn es heisst in Bezug auf diese: „neben den Zellen des Bindegewebes sieht man ferner zahllose runde oder rundliche freie Zellen in dichten Haufen vereinigt, bisweilen auch zwischen den übrigen Elementen zerstreut; sie haben einen Durchmesser von 0,006 bis 0,012 mm und einen meist 0,004 bis 0,008 mm grossen Kern. Diese Rundzellen finden sich in ungeheurer Menge etc.“

Die Fälle von Schroeder und Saviotti beziehen sich auf Säcke, die ebenfalls mit der Menstruation ausgestossen wurden und wirkliches Decidualgewebe präsentiren, letzteres wiederum sicher wegen des Daseins der specifischen 0,0094 bis 0,0141 mm (nach Saviotti) grossen Decidualzellen, von denen bei Saviotti auch ausdrücklich bemerkt ist, sie „bieten eine grosse Aehnlichkeit mit denen einer Decidua vera aus dem ersten Monate der Schwangerschaft, nur dass diese bald grösser werden.“ Zu den Gegnern der citirten Autoren zählen, wie gesagt, Kölliker und Wyder. Kölliker[1]) erklärt: „es ist nicht zu bezweifeln, dass, wie Kiwisch und Scanzoni gesehen haben, manchmal auch die Mucosa (bei Menstruation) ausgetrieben wird, allein in solchen Fällen möchte wohl immer eine Retention der Menses oder eine Schwangerschaft im ersten Monat“ — letztere wird also vom Autor jedenfalls immer da angenommen, wo die ausgetriebene Mucosa deciduale Gewebsbildung zeigt — „vorhanden gewesen und hierdurch die Loslösung der Schleimhaut sich erklären.“ Wyder lässt in seiner Abhandlung, welche wohl sehr inhaltsreich und eingehend ist, leider aber die Literatur wenig berücksichtigt, auch Haussmann's genannte „Lehre von der Dec. menstr.“ bedauerlichst unerwähnt. Dagegen erklärt der Autor[2]) sowohl Saviotti's, als Schroeder's Decidua menstrualis als „Ausdruck einer in ihrem Verlaufe unterbrochenen Schwangerschaft“, erstere, weil bei derselben eine Anamense, die „allenfalls noch im Stande gewesen wäre, den endometritischen Ursprung der ausgestossenen Membran darzuthun, ganz unberücksichtigt geblieben ist“; letztere, also

1) Kölliker, Mikroskop. Anatomie. Bd. II. Theil 2. p. 451. 1854.

2) Archiv für Gynaekologie. Bd. XIII. p. 47. Berlin 1878.

Schroeders, einmal weil der untersuchte Sack von einer stillenden Wöchnerin ausgestossen ward, bei der die „Periode länger als sonst ausgeblieben war", ferner weil „nur ein einmaliger Membranabgang beobachtet wurde." Ich wage ein Urtheil über die beiden in Rede stehenden Fälle nicht abzugeben, erkläre jedoch, dass ich zu der Ansicht neige, diese Fälle liessen sich auf endometritischen Ursprung zurückführen, dass mir dieser Ursprung noch annehmbarer erschien, — und nun komme ich zum Ziele dieser Diskussion — nachdem ich deciduale Gewebsbildung an der mucosa des mir zum Objekt dienenden Uterus constatirt hatte. Für diesen Uterus ist Gravidität glücklicher Weise mit Sicherheit, normale Menstruation leider mit Wahrscheinlichkeit (wegen Fehlens eines geplatzten Follikels und wegen der Todesursache) zu exkludiren. Aber wenn auch nicht als Folge des normalen, so liess sich doch als Folge eines Pseudomenstruationsprozesses, immerhin als eines von Gravidität unabhängigen Vorganges deciduale Gewebsbildung hier feststellen und dadurch die Auffassung widerlegen, dass diese Bildung stets an die Existenz eines zur Befruchtung gekommenen Ovulums gebunden sei! Hierin ruht die Bedeutung des Auftretens der Deciduazellen in der nach akuter Phosphorvergiftung pseudomenstruirenden Mucosa uteri. Ich kehre jetzt zurück zu den Strukturverhältnissen der letzteren.

Die aus den drei beschriebenen Elementen, den quantitativ vermehrten kleinen Rundzellen und Spindelzellen der normalen Mucosa, und den doppelt, dreifach so grossen Decidualzellen zusammengesetzte Schleimhaut zeigt schon makroskopisch eine an der Oberfläche beginnende, bis über die halbe Dicke sich erstreckende dunkle, nach Färbung mit Picrocarmin hellgelbe, mit Hämatoxylin graugelbe Färbung des Gewebes, und zwar, wie die mikroskopische Betrachtung ergiebt, als Ausdruck einer in dieser Region vorliegenden, äusserst starken Infiltration des Gewebes mit extravasirten rothen Blutkörperchen.

Der Charakter dieser Hämorrhagie ist ein durchweg diffuser; es sind nicht etwa einzelne abgegrenzte, kleinere oder grössere Herde vorhanden. Dass eine Blutung durch oberflächliche Capillarzerreissung stattgefunden, dürfen wir aus der zerfetzten Beschaffenheit der ihres Epithels beraubten Oberfläche sowie aus dem blutigen Inhalt des cavum corporis ohne weiteres schliessen. Um aber erstens Art und zweitens Ursache der im

Gewebe, und zwar, wie ich noch einmal bemerke, bis zur halben Tiefe der Mucosa sichtbaren Hämorrhagie zu erkennen, fassen wir die Beschaffenheit der Gefässe in's Auge.

Die Arterien und Venen stehen in schroffem Contrast. Die Arterien verlaufen scharf geschlängelt, haben eine dicke Muscularis und durchweg enges Lumen. Dies gilt von den oberflächlichen, von den tiefen, und von denen der Muscularis uteri. Die Durchschnittsweite beträgt nur 0,0209 mm, die grösste von mir gefundene Weite 0,0348 mm; das betreffende Gefäss war 0,667 mm von der Deciduaoberfläche entfernt, also ganz in der Tiefe gelegen. Bei einem 0,0139 mm betragenden Arterienlumen beläuft sich die Mächtigkeit der Wandung auf 0,0195 mm, ist also sehr bedeutend. Die stärkste Arterie der Muskulatur zeigte sogar eine Wandung von 0,035 mm bei einem Lumen von 0,069 mm, und dieses in einer Tiefe von 3,163 mm unter der Schleimhautoberfläche, von 1,379 mm unter der Grenze der Schleimhaut gegen die Muscularis. Diese Zahlen ergeben, wie gesagt, durchweg mächtige Wandung und relativ enges Lumen der zuführenden Gefässe, deren Inneres spärliche Blutkörperchen aufweist.

Ein ganz anderes Bild bieten die Venen. Prall gefüllt von rothen Blutkörperchen präsentiren sie sich in allen Schichten der Mucosa als kolossal weite, dünnwandige, wenig geschlängelte Schläuche. Unmittelbar unter der Oberfläche, fast freiliegend, boten sie noch ein Kaliber von nicht weniger als 0,08 mm; in dieser Stärke liegen sie an vielen Stellen zu 3 bis 5 auf engem Raum beisammen, während nur eine oder höchstens zwei kleine Arterien in der Nähe zu erspähen sind. Ueberall bietet die Mucosa uteri das gewöhnliche Verhältniss zwischen zu- und abführenden Gefässen, das Prävaliren der Venen vor den Arterien! Die Grössendifferenz der oberflächlichen und tiefen Venen ist unbedeutend, die Weite betrug bei 0,4 mm Entfernung von der Oberfläche 0,083 mm, also wenig mehr, als bei den fast freiliegenden. Das weite Lumen aller Venen ist, wie ich noch einmal ausdrücklich hervorhebe, von rothen Blutkörperchen prall ausgefüllt. Das gleiche gilt von den stark dilatirten Capillaren. Das interessante und zur Erklärung des vorliegenden Prozesses wichtige Bild dieser starken Gefässinjektion bei gleichzeitiger diffuser Infiltration des Gewebes habe ich in Fig. 3 auf Tafel X so wiedergegeben, wie es sich ausnimmt bei Färbung mit

Hämatoxylin. Die Abbildung zeigt zugleich das verschiedene Verhalten von Venen und Arterien.

Die an den Gefässen constatirten Verhältnisse lassen uns ohne Weiteres einen Schluss machen auf Blutung aus Capillaren und kleineren Venen, bewirkt durch starke venöse Stauung. Betreffs der Art dieser Blutung muss ich mich trotz widersprechender Angaben entschieden für eine solche per diapedesin erklären. Wyder[1]) sagt in Bezug auf zwei Fälle von normaler Menstruation: „Die Frage, auf welchem Wege die Blutkörperchen in's Interglandulargewebe gelangt sind, entscheidet sich zu Gunsten des Austritts durch die zerrissene Gefässwandung. Obgleich man an unseren Präparaten auch auf Bilder stösst, die den Schluss auf Austritt per diapedesin sehr nahe legen, wagen wir es doch nicht, diese Art der Blutung auch für unsere Fälle gelten zu lassen: ein Riss in der Gefässwandung kann unserer Beobachtung z. B. dadurch entgangen sein, dass sich derselbe nach stattgehabter Blutung wieder geschlossen hat." Dieses „sich wieder geschlossen haben" ist mir bei der fortbestehenden prallen Injektion der Gefässe — und diese Injektion bestätigt auch Wyder — äusserst unwahrscheinlich, einfach wegen sehr wahrscheinlicher Ausfüllung des Risses mit nachdrängenden Blutkörperchen. Ich erkläre mich für Bluterguss per diapedesin, erstens weil ich wie Wyder und alle anderen keine Zerreissung constatiren konnte, zweitens keinen Faktor finde, der auf die Cohäsion der Gefässwände einwirken, die Widerstandsfähigkeit herabsetzen und so eine Ursache für Zerreissung liefern könnte. Als etwaiger derartiger Faktor liegt die von Williams und Kundrat thatsächlich herangezogene primäre fettige Degeneration nahe. Ich verwahre mich gegen dieselbe, denn erstens schliesst Kundrat nur auf eine solche, hat sie nicht gesehen, zweitens Wyder und andere Autoren ebenfalls nicht, drittens ich selbst auch nicht, und viertens ist, wenn auch Williams sie wirklich als primär erkennen konnte, noch lange nicht entschieden, „ob die Gefässwände durch Verfettung wirklich zerreisslicher werden"[2]).

Ich muss mich also im vorliegenden Falle von Pseudomenstruation für Blutung per diapedesin erklären und trage kein Be-

1) Archiv f. Gynaekologie. Bd. XIII. p. 21. Berlin 1878.

2) Cohnheim, Handb. d. allgem. Pathologie. Berlin 1882. Bd. I. p. 373.

denken, mit Leopold der normalen Menstruationsblutung denselben Charakter zuzuschreiben.

Dies war die Art der Blutung. Wo finden wir nun die Ursache derselben und damit zugleich vielleicht die Ursache der Auflockerung und Durchfeuchtung auch bei normal menstruirender mucosa uteri? Leopold sieht die Ursache einer eintretenden Hämorrhagie in den eigenthümlichen Grösseverhältnissen, nämlich in einem Mangel von abführenden Gefässen, fügt jedoch die Erklärung hinzu: „fernere Untersuchungen werden festzustellen haben, ob die Schleimhaut in der That so arm an Abzugskanälen ist, wie es zahlreiche Präparate beobachten lassen.“ Dass ich auf Grund meines Untersuchungsobjektes nicht diese Beobachtung bestätigen darf, sondern gerade das Gegentheil, eine numerische und enorm voluminöse Prävalenz der Venen vor den Arterien behaupten muss, ergab die Betrachtung der Gefässe.

Saviotti wirft am Schluss seiner Abhandlung die Frage auf „nach den Ursachen, welche die Ablösung der Mucosa uteri z. Z. der Periode in gewissen Fällen bedingen“ und bezeichnet als solche Ursachen eine vielleicht dadurch bewirkte Ernährungsstörung, dass die ungemeine Wucherung der Bindesubstanz in der Mucosa die Gefässe comprimire. Diese Hypothese ist hinfällig, denn das Mukosagewebe ist, wie Leopold ausdrücklich sagt und wie auch allgemein bekannt, während der Menstruation nicht verdickt, sondern aufgelockert, weich, kann also keinen stärkeren, höchstens einen schwächeren Druck als im nichtmenstruirenden Zustand auf die Gefässe ausüben. Dagegen aber drängte sich mir der Gedanke auf an eine Compression der Gefässe in der Muscularis uteri, welche ja durch die zur Zeit der Menstruation anfänglich gesteigerte Blutzufuhr stärker ernährt und zweiffellos verdickt ist. Bei der colossalen Differenz in der Mächtigkeit gerade der uterinen arteriellen und venösen Gefässwand muss auch die Wirkung eines von der Muskulatur (sei es durch Hypertrophie in Folge verstärkter Blutzufuhr, sei es durch Contraktionen) ausgeübten Druckes eine differente Compression beider Gefässgattungen sein. Die mit sehr starker Wandung, speciell mit mächtiger Media begabten Arterien werden dem äusseren Druck grösseren Widerstand bieten können, als die schlaffen, dünnwandigen Venen. Auf diese Weise tritt uns die leicht zu beobachtende venöse Stauung in der Mucosa gewissermassen als Erektionsakt vor Augen, indem durch einen

von Muskeln ausgeübten Druck die Arterien schwach, die Venen stark comprimirt werden. An meinem Untersuchungsobjekt habe ich die zahlreichen Venen der Muscularis in der That als schmale, comprimirte Spalten neben den runden Arterienluminis gesehen. Mit einer Bestätigung dieses Befundes an der normal menstruirenden Mucosa wäre zur Physiologie der Menstruation ein nicht unbedeutender Beitrag geliefert!

Meine Untersuchung der nach akuter Phosphorvergiftung pseudomenstruirenden Mucosa fundi et corporis schliesse ich hiermit ab und stelle die gewonnenen Resultate kurz zusammen in folgenden Erklärungen:

1. Die nach akuter Phosphorvergiftung pseudomenstruirende Musosa fundi et corporis ist des Epithels fast vollständig beraubt, zeigt aber sonst nur geringe Gewebsverluste an der Oberfläche.
2. Der pseudomenstruirenden Mucosa gebührt der Name „Decidua pseudomenstrualis", weil eine Bildung decidualen Gewebes thatsächlich vorliegt, bestehend in verschiedener Struktur der äussern und innern Mukosaregion, in starker Schlängelung und Dilatation der Drüsenschläuche[1]), und drittens im Auftreten zahlreicher „Decidualzellen" von durchschnittlich 0,014 mm Grösse.
3. Das Auftreten der Decidualzellen in der Decidua pseudomenstrualis beweist die Möglichkeit einer von Schwangerschaft unabhängig stattfindenden Bildung „decidualen" Gewebes.
4. Die Decidua pseudomenstrualis ist in der inneren Region stark infiltrirt von ausgetretenen Blutkörperchen. Die Infiltration zeigt sich nicht in Form markirter hämorrhagischer Herde, sondern als ganz diffus. Die Hämorrhagie ist an der Oberfläche durch capilläre Zerreissung, im Gewebe aber durch Diapedesis in Folge venöser Stauung bewirkt.
5. Die venöse Stauung in der Mucosa resultirt aus einer von der Muscularis uteri ausgeübten Compression der Venen.
6. Die Decidua pseudomenstrualis gleicht:
   a. der Decidua vera in den ersten Wochen der Gravidität: durch Fehlen der Flimmerepithelien, Prävalenz

1) Die Umwandlung der cylindrischen Epithelien der Drüsenmündungen in platte Zellen erfolgt nach Friedländer erst in späteren Perioden der Schwangerschaft.

der Drüsen in der äussern vor der innern Region, starke Schlängelung der Drüsen und Erweiterung der Lumina, Auftreten zahlreicher Decidualzellen, Nichtbetheiligung des Drüsenepithels am Bildungsprozess der Decidualzellen.

b. Der abortiven Schwangerschaftsdecidua: durch die gleichen Symptome, wie in a. Ausserdem durch diffuse Hämorrhagieen in Folge capillärer Blutung.

c. Der wirklichen Decidua menstrualis: durch die Symptome unter a + b. Ausserdem durch den Mangel einer fibrillären Intercellularsubstanz und durch das Fehlen von Riesenzellen in der Tiefe des Gewebes.

d. Der normalen menstruirenden Mucosa uteri: durch starke Vermehrung der kleinen Rund- und Spindelzellen, Untergang des Oberflächenepithels[1]), geringe Substanzverluste, Auflockerung und ödematöse Beschaffenheit des interglandulären Gewebes, pralle Füllung der Gefässstämme, starke Injektion der dilatirten Capillaren, partielle Abstossung der Drüsenepithelien, Erweiterung der Drüsenlumina, scharfe Begrenzung des ganzen Prozesses am os internum.

7. Die Decidua pseudomenstrualis weicht ab:

α. Von der Decidua vera der ersten Schwangerschaftswochen: durch die zerfetzte Oberfläche, unvollkommene Differenzirung einer Zellen- und Drüsenschicht, Mangel einer reichlichen fibrillären Intercellularsubstanz, Fehlen der vielfaserigen grossen Spindelzellen in der tiefen Schicht und Fehlen der Riesenzellen an der Grenze der Decidua gegen die muscularis, dichte Infiltration mit extravasirten Blutkörperchen.

β. Von der abortiven Schwangerschaftsdecidua: durch die gleichen Symptome, wie in α. Ausserdem ist bei abortiver Decidua das Epithel der Drüsenmündungen in Plattenzellen umgewandelt, und es fehlt die äusserste, im Uterus zurückgebliebene Schleimhautregion mit den Drüsenenden.

γ. Von der wirklichen Decidua menstrualis: durch die Symptome unter α + β, mit Ausnahme der fibrillären

1) Der Ansicht, dass bei der Menstruation das Oberflächenepithel erhalten bleibe (Möricke!), kann ich mich durchaus nicht anschliessen.

Bindesubstanz, der Spindel- und Riesenzellen. Ausserdem trägt die Dec. menstr. auf ihrer Innenfläche Flimmerepithel (Saviotti).

δ. Von der normal menstruirenden Mucosa uteri: durch Differenzirung einer inneren Zellen- und äusseren Drüsenschicht, starke Schlängelung der Drüsenschläuche, Auftreten der Decidualzellen, geringere Mächtigkeit, starke diffuse Blutung anstatt kleiner, zerstreuter hämorrhagischer Herde in der Mucosa menstrualis, starke Prävalenz der Venen an Zahl und Kaliber vor den Arterien.

ε. Von der „Dysmenorrhoea membranacea ohne deciduale Gewebsbildung“: durch Auftreten der Decidualzellen, Erweiterung der Drüsenschläuche, Mangel eines kubischen Oberflächenepithels. Ausserdem fehlt auch an der bez. Dysmen. membr. die im Uterus zurückgebliebene Mukosaregion der Drüsenenden.

8. Aus den unter Ziffer 6 und 7 gegebenen Erklärungen folgt, dass die Decidua pseudomenstrualis hinsichtlich ihrer Gewebsstruktur eine Mittelstellung einnimmt zwischen Decidua vera der ersten Graviditätswochen, abortiver Graviditätsdecidua und wirklicher Decidua menstrualis einerseits, normal menstruirender Mucosa uteri und Dysmenorrhoea membranacea ohne deciduale Gewebsbildung andererseits!

Anmerkung: Die Arbeiten, auf welche sich meine Vergleichung der Befunde bei Decidua pseudomenstrualis mit den übrigen genannten Schleimhautveränderungen des Uterus stützt, sind folgende:

1. Für die Decidua vera der ersten Graviditätswochen:

Kölliker. Entwicklungsgesch. Leipzig 1879. p. 326 etc.

Friedländer. Anat. phys. Untersuch. ü. d. Uterus. Leipzig 1870. p. 7 und 8.

Leopold. Die Uterusschleimh. während d. Schwangersch. etc. Archiv f. Gynäk. Bd. XI, Heft III.

2. Für die abortive Schwangerschaftsdecidua:

Hegar u. Maier. Virchow's Archiv Bd. LII, Heft I.

Wyder. Beitr. z. norm. u. path. Hist. d. menschl. Uterusschleimhaut. Archiv f. Gynäk. Bd. XIII, Heft I.

Haussmann. Lehre v. d. Decidua menstr. Beitr. z. Geb. u. Gynäk. Bd. I. p. 155—277. Berlin 1872.

3. Für wirkliche Decidua menstrualis:

Hausmann. cf. oben.

Saviotti. Beitr. z. Kenntniss d. Dec. menst. Beitr. z. Geb. u. Gynäk. Bd. VI. Nürnberg 1869.

Schröder. Krank. d. weibl. Geschlechtsorg. 2. Aufl. p. 314.

4. Für die normal menstruirende Mucosa uteri:

Hermann. Handb. d. Physiol. Bd. VI. Th. II. p. 63 u. 64.

Kölliker. Handb. d. Gewebel. Leipzig 1867. p. 199.

Möricke. D. Uterusschleimh. i. d. versch. Altersperiod. u. z. Z. d. Menstr. Zeitschr. f. Geb. u. Gynäk. Bd. VII.

Wyder. cf. oben.

Leopold. Archiv. f. Gynäk. Bd. XXI, p. 354 etc.

— Archiv f. Gynäk. Bd. XI, Heft I. p. 114 etc.

Kundrat. Untersuch. ü. d. Uterusschleimh. Stricker's med. Jahrbücher. 1873.

Williams. On the structure of the mucous membr etc. Obstetrical Journal of Great Britain and Ireland Vol. II. 1875.

5. Für die Dysmenorrhoea membranacea ohne deciduale Gewebsbildungen:

Wyder. cf. oben.

Histiologie der mucosa uteri.

Den Ergebnissen der in Rede stehenden Untersuchung möchte ich, wie bereits oben gesagt, in erster Linie für das Verständniss des menstruellen Prozesses sowie für die Kenntniss der Deciduabildung Bedeutung beimessen. Ausserdem aber dürften dieselben einen neuen Beitrag zur Histiologie der mucosa uteri als solcher liefern; diesen Beitrag in einem längeren, separaten Abschnitt der Abhandlung einzufügen halte ich nicht für überflüssig, weil es an einer sicheren Kenntniss des histiologischen Habitus der mucosa uteri, im speciellen ihrer Epithelien und Drüsen bisher gebricht, und weil zumal die ausserordentlich grossen Differenzen in der Gewebsstruktur der mucosa corporis und mucosa cervicis keine auch nur annähernd genügende Beleuchtung erhalten haben. Der Beleg für die über dem histiologischen Habitus der mucosa uteri bisher

schwebende Dunkelheit wird eklatant geliefert in dem förmlichen Chaos der diesbezüglichen, schroff sich widersprechenden literarischen Angaben. Dieselben alle wiederzugeben ist unmöglich; jede der citirten einzeln zu berichtigen, ebenfalls. Indem ich vorher ausdrücklich bemerke [1]), dass sich meine Studien nur auf den geschlechtsreifen, jungfräulichen Uterus beziehen, weil die Histiologie aller anderen Stadien keinen Bezug hat zum Ziele dieser Abhandlung, muss ich mich begnügen, die massgebendsten, in möglichster Kürze citirten Urtheile durch Darlegung des thatsächlichen Bestandes zu berichtigen oder aufzuheben.

Becker[2]) findet Flimmerepithel nur im Fundus uteri. Kölliker[3]) lässt das Flimmerepithel bis zum os uteri externum reichen. Nach Friedländer[4]) gilt für Kinder die Kölliker'sche, für Erwachsene die Henle'sche Angabe (cf. unten). In Stricker's[5]) Handbuch heisst es vorsichtiger Weise: „das Epithel der Cervikalschleimhaut ist in ihrer ganzen Ausdehnung oder nur in den oberen zwei Dritteln ein flimmerndes Cylinderepithel. Gegen den äusseren Muttermund zu wird es ein mehrfach geschichtetes, alle Uebergangsformen zeigendes Pflasterepithel." Lott[6]) hat die bestimmte Erklärung gegeben: „das Cylinderepithel des Cervikalkanals ist zur Zeit der Geschlechtsreife immer ein flimmerndes." In Rüdinger's Topographischer Anatomie[7]) fand ich das Epithel des cavum uteri nicht erwähnt. Wyder[8]) erklärt, bei Kindern ein flimmerloses Cylinderepithel bis zum os externum herunter, bei Erwachsenen ein Flimmerepithel im corpus und oberen Theil der cervix, im unteren aber mehrschichtiges Pflasterepithel annehmen

---

1) Veranlassung zu dieser Bemerkung ist mir die Thatsache, dass Wyder (Archiv f. Gynäk. Bd. XIII. p. 12. 1878) seine Verwunderung ausspricht über die so „geringen Andeutungen über das Epithel bei Kindern in den verschiedenen ausführlichen Arbeiten, welche dieses Thema behandeln."

2) Kölliker, Handb. d. Gewebel. Leipzig 1867. p. 562.

3) Kölliker, ebenda p. 561.

4) Friedländer, Physiol.-anat. Untersuchg. üb. d. Uterus. Leipzig 1870. p. 49.

5) Stricker, Handb. d. Gewebel. Leipzig 1871. p. 1179.

6) Lott, Zur Anat. u. Physiol. d. Cervix uteri. Erlangen. 1872. p. 14.

7) Rüdinger, Topogr.-chirurg. Anatomie 1873.

8) Wyder, Beitr. z. norm. u. path. Histiolog. d. menschl. Uterusschleimh. Archiv f. Gynaek. Bd. XIII. Berlin 1878.

zu müssen. Henle[1]) giebt der unteren Hälfte der cervix geschichtetes Pflasterepithel.

Weit mehr noch variiren die Beschreibungen der Uterusdrüsen. Auch hier beschränke ich mich auf Angabe der massgebendsten Beobachter. Hennig vertritt die Ansicht („Der Katarrh der weiblichen Genitalien." Leipzig 1861), dass die Drüsen des Cervikalkanals lange, oft verzweigte Schläuche darstellen, welche die Schleimhaut in schräger Richtung durchsetzen und nicht selten nach ihrem Ende zu sich ein wenig erweitern.

Kölliker[2]) lässt, übereinstimmend mit Krause (cf. unten), die Glandd. utriculares sive uterinae, „viele kleine schlauchförmige, einfache oder gabelig getheilte, am Ende nicht selten spiralig gedrehte Drüsen" nur im corpus und Fundus existiren. In der cervix bezeichnet der Autor mit dem Namen „Schleimbälge" „grössere und kleinere, buchtige, von walzenförmigem Epithel ausgekleidete, schief nach unten gerichtete Gruben" zwischen den Plicae palmatae als „Absonderungsorgane des zähen, glasigen Schleimes der cervix uteri." Ueber Flimmercilien verlautet nichts. Friedländer[3]) sagt in Resumé: „Die Drüsen des Cervikalkanals sind bei Kindern und bei Erwachsenen ganz verschieden; bei Kindern stellen sie etwa hohlkugelförmige Einsenkungen der Oberfläche dar, bei Erwachsenen sind es lange, oft verzweigte Schläuche." Ferner erklärt der Autor das untere Drittel der Cervikalhöhle als drüsenfrei; „es ist dies dieselbe Parthie, in welche die grossen Falten des arbor vitae nicht hinübergreifen und die demzufolge für das blosse Auge verhältnissmässig glatt erscheint; mikroskopisch sieht man an derselben Stelle hohe, schlanke, sehr dicht und regelmässig stehende Papillen." Allen Drüsenepithelien werden Cilien zugeschrieben.

Chroback[4]) giebt die Erklärung, die Glandd. utriculares fänden sich beim Menschen nur in einer Form, nämlich als „einfache oder auch ein- selten mehrfach getheilte cylindrische Schläuche mit leicht kolbigem, blindem Ende." Ferner fänden sich in der Substanz der Plicae palmatae die sogenannten „Schleimbälge der Cervix," „ausgekleidet mit annähernd kubischem Epithel." Betreffs

1) Henle, Grundriss d. Anat. Braunschweig 1880. p. 186.
2) Kölliker, Handb. d. Gewebel. Leipzig 1867.
3) Friedländer, Anat.-physiol. Untersuchg. üb. d. Uterus. Leipzig 1870.
4) Chroback, Stricker's Handbuch der Gewebelehre. Leipzig 1871.

der Cilien wird auf Lott's Untersuchungen verwiesen. Lott[1]), welcher in seinen Untersuchungen der cervix uteri findet, „dass die Cervikaldrüsen eben nichts als Einstülpungen der Oberfläche des Cervikalkanals sind, zumal auch ihnen Flimmerepithel zukommt," neigt hinsichtlich der Differenzen in den Drüsenformen dem Urtheil Friedländer's in so fern zu, als er „keine kindliche Cervix mit vollkommenen Schlauchdrüsen fand." Da aber Cervices von Erwachsenen neben schlauchförmigen auch buchtige Drüsen aufwiesen, werden letztere von Lott als „eine frühere Entwicklungsform der Schlauchdrüsen" angesehen.

Ich kann mich der Ansicht Lott's durchaus nicht anschliessen, denn vergebens suchte ich Uebergangsformen zwischen den beiden, am selben Objekte in charakteristisch ausgeprägter Gestalt vorhandenen Drüsenarten, und ferner ist, was mir am wichtigsten zu sein scheint, das Epithel der Schlauch- und Buchtendrüsen, wie wir sehen werden, durchaus verschieden.

Rüdinger unterscheidet drei Drüsenformen, von denen die erste in der Mucosa des Grundes und Körpers auftritt und in zwei Unterabtheilungen zerfällt: a) einfache, b) zusammengesetzte cylindrische Schläuche. „Die zweite Form besteht aus zusammengesetzten Drüsen mit 3 bis 5 Ausbuchtungen." Die dritte Form, beschränkt auf die Schleimhaut des Uterushalses, besteht in kleinen Drüsen mit wesentlich anderem Charakter, als die langgestreckten Cylinder des corpus und fundus." Es seien theils einfache und seichte Ausbuchtungen, theils tiefe Schleimdrüsen ohne scharf begrenzten Ausführungsgang. Neben diesen einfachen Formen erwähnt der Autor solche mit zwei- bis sechsfachen rundlichen oder länglichen Bläschen, mit etwas schärfer eingezogener, einem Ausführungsgang ähnlicher Ausmündung. Diesen „Glandulae mucosae cervicis uteri" wird eine „viel deutlichere Tunica propria als jenen des Körpers" zugeschrieben, ein Befund, den ich auf das entschiedenste gleich hier bestätigen möchte. Die Frage nach ihrem Epithel wird dahin beantwortet, sie „sind mit einem Cylinderepithel (Flimmerepithel?) besetzt."

Krause[2]) theilt die sogenannten Glandd. uterinae, „schlauch-

1) Lott, Zur Anat. u. Physiolog. d. Cervix uteri. Erlangen 1872. p. 20 u. 21.

2) Krause, Allgem. u. mikroskop. Anatomie. 1876. p. 285.

förmige, von Flimmerepithelien ausgekleidete, S-förmig gebogene Drüsen" nur dem corpus und fundus zu. Die Schleimhaut der Portio vaginalis und der unterste Abschnitt vom Cervikalkanal habe, so weit das geschichtete Plattenepithel reiche, lange Papillen, keine Drüsen. Ausserdem enthalte der Cervikalkanal rundliche Krypten, Schleimfollikel, von denen die kleinsten 0,09 bis 0,14 messen sollen. Sie würden von cylindrischem Epithel ausgekleidet, das niedriger sei als das des Uterus und wahrscheinlich flimmere. In dem in der Portio vag. enthaltenen Theil der Cervix fänden sich mit analogem Cylinderepithel ausgekleidete einfache und zusammengesetzte, schlauchförmige Drüsen. Die kleinsten endeten mit 2 oder 3 länglichen oder rundlichen Acini. Die grösseren erschienen als zusammengesetzte, schlauchförmige, bis 1 mm lange Drüsen und zeigten bis zu 20 Acini. Ihre Kanäle seien mehrfach gegebogen. Nach oben zu gingen sie durch allmähliche Zwischenstufen, indem ihre Acini verstrichen, in die rundlichen Schleimkrypten über. Am untern Ende des Cervikalkanals, wo lange Papillen begönnen, hörten „mit seinem Rande" die Drüsen plötzlich auf.

Auch Krause's Angaben sind nach meiner Erfahrung nicht völlig zutreffend. Henle[1]) beschreibt „blinddarmförmige, sogenannte Uterindrüsen" des corpus, „welche, einfach oder gabelig getheilt, gerade oder geschlängelt, die ganze Dicke der Schleimhaut durchsetzen. Das cylindrische Epithel dieser Drüsen ist bei vielen Säugethieren, vielleicht auch beim Menschen, mit Cilien besetzt." Als drüsige Organe der Cervix werden nur „einfache Buchten" oder „längliche, hier und da getheilte und an den blinden Enden zuweilen kolbig angeschwollene Röhren, die, wie die Höhle des Cervikalkanals selbst, von einem glasartigen Schleime erfüllt sind" angegeben.

Von Wyder's Angaben über die Drüsen sehe ich ab, weil sich dieselben nur auf die mucosa uteri der Kinder beziehen.

A. Epithel des cavum uteri.

Ueber das Dasein der Flimmerepithelien im cavum corporis herrscht wohl kein Zweifel mehr, auch nicht über den cylindrischen Typus der Zellen. Ich habe der Bestätigung beider Thatsachen nur die Bemerkung beizufügen, dass der cylindrische Zelltypus mannigfache Modifikation erlitten, dass die einzelnen Zellen

1) Henle, Grundriss d. Anat. Braunschweig 1880.

in Gestalt und Grösse stark variiren. Diese Variation ist leicht erklärt: die relativ grossen Zellkerne sind nicht in stets gleichem Abstand von der Zellbasis einzeilig dicht neben einander gereiht, sondern, wo immer sie Platz finden, den verschiedensten Zellregionen eingelagert. Diese unregelmässige Kernlagerung verursacht im Verein mit dem Umstand, dass jede Zelle ihre Contouren denen der nachbarlichen eng anschmiegt, die Gestaltdifferenz und Abweichungen von der Cylinderform. Die Höhe der Epithelien schwankte in diesem Falle zwischen 27,8 μ und 39 μ. Die Cilien und der von ihnen durchbohrte Zelldeckel waren an allen Präparaten, besonders wenn ich die Schnitte noch in kalt gesättigter Lösung von Kali bichrom. hatte liegen lassen, gut sichtbar.

Bei weitem ungleicher und unzulänglicher, als über das Epithel des fundus und corpus, sind die Angaben bezüglich der epithelialen Auskleidung der cervix; ungleich, weil erstens über die Grenze der Cylinderzellen gegen das geschichtete Pflasterepithel, zweitens über Existenz oder Fehlen der Cilien Widersprüche herrschen; unzulänglich deshalb, weil die genauere Erforschung der mit Cylindern bekleideten regio cervicis, und daher die Kenntniss etwaiger lokaler Differenzen in dieser Epithelbekleidung fehlt, ferner weil die Cylinderzellen der Cervix derjenigen besonderen Betrachtung und Beschreibung entbehren, welcher sie, wie wir sehen werden, durchaus bedürfen. Wohl wird niemand den diesbezüglichen Untersuchungen Lott's[1]) eine gründliche Erforschung des Epithelbau's sowie detaillirte und exakte Schilderung des Befundes absprechen wollen, aber die wichtigsten Kriterien fehlen, denn von lokalen Differenzen in der Cylinderepithelbekleidung der Cervix verlautet nichts, die kolossale Grösse der Cervixepithelien bleibt unbetont, der gemeinsame und so specifische Grundtypus der Zellgestalten wird nicht hervorgehoben, und endlich die Becherfrage, für deren Entscheidung gerade die ausgeprägten Formen der in Rede stehenden Elemente das günstigste Objekt bieten dürften, entbehrt der Lösung.

Das Epithel der Portio cervicalis präsentirt sich als aus mächtigen, man kann geradezu sagen, imposanten keulen- und flaschenförmigen Zellen zusammengesetzt. Die Figuren 12, 13, 14, 15 und 16 veranschaulichen die vorherrschende, fast überall er-

1) Lott, Zur Anatomie u. Physiol. d. Cervix uteri. Erlangen 1872.

kennbare Form und bringen den Grundtypus des gesammten Epithels zum Ausdruck. Abweichungen von der vorherrschenden Form bieten die daneben stehenden Abbildungen (8—10, 17—24). Die Differenzen in der Zellgestalt werden wiederum zum Theil hervorgerufen durch verschiedene Lagerung des Kernes. Meist aber liegt derselbe nahe der Basis, wo die Zelle alsdann den grössten Querdurchmesser zeigt. Von hier verjüngt sie sich nach oben, erreicht etwa vor dem letzten Viertel ihrer Länge die geringste Mächtigkeit (diese Stelle entspräche also dem Hals der Flasche), um alsdann plötzlich und stark wieder anzuschwellen zu einem kugeligen oder kolbigen, den Deckel und die Cilien tragenden Kopfe. Gerade diese kopfähnliche Verdickung des oberen Endes ist ausserordentlich charakteristisch für die Cervixepithelien und spielt, wie wir sehen werden, eine bedeutende Rolle bei der Zellfunktion. Alle Zellen haben eine fast horizontal zum Leib stehende dünne Fussplatte, alle zeigen starke Zelldeckel und mächtige Flimmercilien. Die Fussplatte kann die beträchtliche Ausdehnung in der Fläche von 27,8 μ erreichen; sie haftet so fest an der Basalmembran, dass bei dem Versuch der mechanischen Isolation die Zelle meist von der Fussplatte abreisst. Die Höhe dieser imposanten Zellen schwankt, von der Basis bis zum Deckel gerechnet, zwischen 42,7 und 82,0 μ, beträgt in der Mehrzahl 55,6 μ. Die Grösse der Kerne entspricht der sehr schwankenden Zellbreite. Die Cilien sind im Durchschnitt 8,34 μ lang, doch sah ich sie auch 9,73 μ erreichen.

Die angegebenen kolossalen Grössenverhältnisse finden wir bei keinem Epithel des menschlichen Organismus wieder. Auch in der Erscheinung als Keulen- und Flaschenform von näher beschriebenem Habitus steht das Cervixepithel einzig da.

Ich lasse es dahingestellt sein, wie weit der Pseudomenstruationsprozess vergrössernd auf die Zellen eingewirkt hat. Dieser Einfluss ist um so wahrscheinlicher, als, wie aus dem folgenden sich ergeben wird, diesen Zellen eine wesentliche Bedeutung bei der Deciduabildung zukommt.

Als ich die vorliegende Arbeit im wesentlichen abgeschlossen hatte, kam mir die im Februar 1884 von der Göttinger Fakultät gekrönte Preisschrift Overdieck's „über Epithelien und Drüsen der weiblichen und männlichen Uretra etc." zu Händen. In dieser Arbeit constatirt der Verfasser unter fünf Präparaten dreimal „ein

einschichtiges Cylinderepithel, bestehend aus langen, prismatischen Zellen" in der weiblichen Uretra. Bedauerlichst wird nicht die Höhe dieses Epithels, sondern diejenige eines „gleichartigen", an den Harnröhren junger Hündinnen gefundenen in Zahlen angegeben. Von 12 Messungen beträgt die mittlere Höhe 0,049 mm bei gedehnter und 0,086 mm bei collabirter Harnröhre. Falls wir berechtigt sind, diese Maasse ohne weiteres auf das zuweilen in der Uretra des Weibes vorhandene Cylinderepithel zu übertragen, dürfte letzteres das einzige sein, welches dem von mir geschilderten, 0,043 bis 0,082 mm hohen, keulenförmigen Cervixepithel, wenn nicht an Gestalt, so doch an Grösse der Zellen nahe steht.

Die Grenze des mächtigen Flimmerepithels gegen das geschichtete Pflasterepithel der Portio vaginalis uteri fiel an diesem Uterus, den ich als einen geschlechtsreifen, jungfräulichen bezeichnen kann, genau zusammen mit dem scharfen Rand des os externum! Die in Figur 8 bis 24 gegebenen Abbildungen stammen von Zellen aus dem untersten Theil der Cervix, aus einer nicht über einen Millimeter betragenden Region dicht am os externum. Bei mehr als hundert Präparaten fand ich in dieser Region die Zellen mit den mächtigsten, schön erhaltenen Cilien besetzt.

Die Erledigung der Frage, ob im Bereiche der keulenförmigen Flimmerzellen sich Regionen mit andersartigem Epithel finden, erheischt einige berichtigende Bemerkungen über die Papillen der Portio cervicalis, denn diese sind zum Theil in ihrer Epithelbekleidung einer Abweichung von der Cervix unterworfen.

Die Cervix enthielt im vorliegenden Falle zwei Arten von Papillen: fadenförmige und warzen- oder, besser gesagt, pilzförmige. Erstere finden sich nicht im oberen und unteren Theil der Portio cervicalis, erhoben sich auch nicht in ihrer mittleren Region als direkte Auswüchse der Schleimhautoberfläche, sondern sassen nur auf den „Plicae palmatae." Dass Querschnitte von letzteren, wie auch Henle andeutet, jedenfalls oft für Papillenlängsschnitte gehalten sind, glaube ich sicher, denn zur Vermeidung dieses Irrthums genügt nicht, wie Wyder versichert[1]), verschiedene Einstellung des Tubus, — mögen die auf diese Weise betrachteten Schnitte auch noch so dick sein! — sondern einzig die Anfertigung und Betrachtung von Serien, welche aus einer grösseren Zahl

1) Archiv f. Gynaekol. Bd. XIII. Berlin 1878. p. 20.

aufeinander folgender, möglichst dünner Schnitte bestehen. Auf solche Serienschnitte gründet sich meine Angabe, dass die fadenförmigen Papillen den an Höhe vor ihnen weit prävalirenden Plicae palmatae (welch letztere sich bis zu 5 mm bei 0,25 mm Dicke erheben) spitzwinklig aufsassen und sonst nirgends vorkamen.

Von den vielen Falten des Arbor vitae sind die schlanken Papillen zu unterscheiden durch ihr Epithel, denn dieses ist ganz niedrig cylindrisch oder kubisch, 6—13,9 μ hoch und 11,12 μ breit, während das der Plicae palmatae bei einer Höhe bis zu 27,8 μ dem übrigen Cervixepithel an Mächtigkeit weniger nachsteht. Figur 30.

Oberhalb und unterhalb der Plicae palmatae, welche zum os externum hin allmählich abfallen und etwa 5 mm vor demselben verschwinden, waren keine fadenförmige Papillen vorhanden, sondern ganz vereinzelt erhob sich hier und da eine niedere, breite, pilzförmige Papille, bekleidet von den mächtigen Flimmerzellen der Cervix (cf. Figur 7).

Die Grundsubstanz beider Papillenarten zeigt sich als eine dichtgelagerte Masse kleiner Rundzellen mit relativ grossem Kern und sehr schmächtiger Protoplasmaschicht, weshalb Kölliker's Angabe „viele kleine Kerne (Zellen?)“ erklärlich ist.

Schon oben erwähnte ich, dass den Cervixepithelien eine wesentliche Bedeutung bei der Deciduabildung zukomme. Nicht durch diesen, in einem besonderen Abschnitt des näheren zu behandelnden Umstand allein zeigte die Cervix eine rege Betheiligung am menstruellen Acte, sondern noch durch einen zweiten Prozess: durch die bedeutende Verstärkung der Schleimsekretion. Dieser Thätigkeit der Oberflächen- und Drüsenepithelien wandte ich, weil mir befremdende Erscheinungen begegneten, einige Aufmerksamkeit zu.

Sämmtliche Epithelien der Cervix und ihrer Drüsen sind fähig zur Ausübung der Schleimsekretion; denn einerseits lassen die prävalirenden keulen- und flaschenförmigen Zellen grösstentheils in dem kolbigen, freien Ende eine deutliche Verschleimung erkennen, andererseits finden sich von den schlanksten Cylinderepithelien bis zu den dickbauchigsten Becherzellen alle erdenklichen Uebergangsformen. Einige derselben habe ich in Figur 8 bis 24 zusammengestellt. Hiermit ist die Frage nach dem Ursprung der Becherzellen sofort erledigt.

Wie verhalten sich nun die Zelldeckel und Cilien bei dem Sekretionsakte? Bilder von solchen Cervikaldrüsen, deren Lumen noch von einem Schleimklumpen prall ausgefüllt ist, geben auf diese Frage bei Färbung mit Hämatoxylin oder Picrocarmin (ersteres tingirt den Schleim blass bläulich, letzteres blass rosa) leicht Auskunft. Neben solchen Zellen, deren freies Ende durch den starken, mit mächtigen Cilien besetzten Deckel scharf und gradlinig abgeschnitten erscheint, finden sich andere, an denen Deckel und Cilien verschwunden, und die Gipfel zackig zerklüftet sind. Zugleich sieht man als feine Strichelchen und stärkere dunkle, etwas gekrümmte Stäbchen die abgestossenen Cilien und Deckel in der Masse des secernirten Schleimes deutlich liegen. Mithin gehen Zelldeckel und Cilien zu Grunde bei der Schleimsekretion.

Vielfach beobachtete ich in der kopfähnlichen Verdickung der Cervikalepithelien, resp. überhaupt an ihrem freien Ende, einen ziemlich scharf markirten, runden Körper, welcher sich bei Färbung mit Hämatoxylin oder Alauncarmin schwach tingirte und als ein Kern mit deutlichem Kernkörperchen zweifellos präsentirte (Fig. 25 und 26). Weil aber an diese Endregion der Zelle die Funktion der Schleimsekretion gebunden ist, lag der Gedanke nahe, dass jene Kerne beim Sekretionsprozess in Mitleidenschaft gezogen würden, und eine Ausstossung resp. Verschleimung derselben statt habe. Bei sorgfältiger, längerer Forschung stiess ich in der That auf eine Anzahl Zellen, deren im oberen Ende enthaltene Sekretionshöhle eine Portion Schleim entleert und einen in diesem Schleim gelegenen, deutlich gefärbten Kern ausgestossen hatte. Drei dieser Bilder gebe ich in Fig. 27, 28, 29, von denen das letzte eine isolirte Zelle zeigt, deren Schleimklumpen bereits fortgespült waren, während Fig. 25 und 26 den innerhalb des Schleimes noch befindlichen Kern veranschaulichen.

B. Drüsen des Uterus.

Die Glandulae utriculares waren an diesem pseudomenstruirenden Uterus erweitert und verlängert, was sich aus der häufig wiederkehrenden spiralen Drehung schliessen liess; aber auch gerade verlaufende fanden sich zahlreich. Neben einfachen Schläuchen waren, wie das ja von jedem Beobachter angegeben wird, gablich getheilte vorhanden; nicht selten reichte die Theilung bis hart

an die Mündung. Auf eine verschiedene funktionelle Bedeutung dieser einfachen und getheilten Schläuche möchte ich aber nicht schliessen.

Die grösste absolute Länge dieser Glandd. utriculares sive uterinae ist wegen des geschlängelten Verlaufes kaum anzugeben; die grösste von mir beobachtete Ausdehnung eines Drüsenlängsschnittes betrug 1,668 mm. Schräge Stellung der Drüsen zur Längsaxe des Uterus kommt wohl nicht allein dem Uterus zu, der geboren hat, sondern fand sich auch an dem mir vorliegenden Objekte. Dass in den Seitenregionen des corpus uteri, wo die Mucosa schon makroskopisch eine etwas geringere Mächtigkeit, als an der vorderen und hinteren Wand zeigt, auch die Drüsen diesem Umstande entsprechend kürzer und kleiner sind, wie Rüdinger angiebt, kann ich bestätigen.

Das Epithel der Glandulae uterinae besteht, wie schon erwähnt, aus niederen prismatischen Flimmerzellen von nur 8,34 bis 22,24 μ Höhe und 8,34 bis 13,9 μ Breite. Die grösste Länge der zarten Cilien beträgt 5,56 μ. Der relativ grosse, runde oder ovale Kern ist durchweg central gelagert. Eine Abbildung von diesem Epithel der Glandd. uterinae, wie es an dünnen Schnitten bei Behandlung mit Picrocarmin erscheint, habe ich in 600facher Vergrösserung in Fig. 1 gegeben.

Von diesen Uterusdrüsen muss ich eine zweite, in der Cervix vorkommende Drüsenart bestimmt unterscheiden, die ich als glandulae cervicis bezeichnen will. Ich hebe übrigens gleich hier hervor, dass letztere Drüsen nicht die ausschliesslichen in der Cervix sind, sondern dass in der ganzen Cervix sich Drüsen finden, die nach dem Charakter ihres Epithels den „Glandulae utriculares“ corporis so nahe stehen, dass ich keinen genügenden Grund finde, sie von letzteren zu unterscheiden. Die Cervix besitzt also zwei Arten von Drüsen.

Die Glandulae cervicis sive cervicales sensu strictiori sind Drüsen mit kurzem, breitem, dem geschweiften Halse einer niederen Blumenvase gleichendem Ausführungsgange, mächtigem, bis zu 1 mm weitem Drüsenhohlraum und meistens sehr vielen, grossen, hohlkugelförmigen Ausbuchtungen. Fig. 7 zeigt die Gestalt einer solchen Cervikaldrüse an einem mit Hämatoxylin gefärbten Präparat bei 61facher, also schwacher Vergrösserung. Aus dem Vergleich dieses Bildes mit den in Fig. 3 sichtbaren, 50mal ver-

grösserten Schrägschnitten von Uterindrüsen erhellt sofort die zwischen beiden Drüsenarten herrschende Gestalt und Grössendifferenz; und hiermit correspondirt eine gleich beträchtliche Verschiedenheit der epithelialen Auskleidungen (Fig. 2), denn anstatt des niederen prismatischen Epithels tragen die Cervikaldrüsen das hohe, keulenförmige Epithel des cavum cervicis! Nach der Gestalt der Cervikaldrüsen scheint es mir am passendsten, sie als unregelmässig acinöse Drüsen zu bezeichnen.

Die prismatischen Zellen in Fig. 1 sind einer Uterusdrüse mit besonders hohem Epithel, die kolossalen Zellen in Fig. 2 dagegen einer vom scharfen Rand des os externum etwa 1 mm entfernten Cervikaldrüse entnommen. Die gänzliche Verschiedenheit beider Bilder bedarf keines Hinweises. Ausdrücklich muss ich dagegen hervorheben, dass die Epithelien in Fig. 2 denen des cavum cervicis an Grösse durchaus nicht nachstehen, wie in der Literatur mehrfach behauptet wird, wohl aber auf starkem Zelldeckel bedeutend gröbere und längere Cilien tragen, als jene. Immerhin dürfen die Drüsenzellen in Fig. 2 auch als Bild der Cervixepithelien dienen.

Eine Verwechselung der Glandd. utriculares mit den Glandd. cervicis ist nicht möglich. Schon die äusseren Drüsencontouren, welche einerseits als Bogenlinien geschweift einen grossen, vielbuchtigen Hohlraum, andererseits geschlängelt einen langen, schmalen Kanal einschliessen, liefern zu verschiedene Bilder. Ausserdem ist, als zweites Differentialmerkmal, das Epithel der Glandd. utriculares viel regelmässiger als das der Glandd. cervicis. Das Epithel der ersteren fand ich durchweg so regelmässig, wie es meine Abbildung in Fig. 1 zeigt, während mir an den Cervikaldrüsen eine ungleiche Länge der gestreckten Epithelzellen auffiel (Fig. 2). Die Differenzen waren so bedeutend, dass von einer gleichmässig flimmernden Fläche nicht wohl die Rede sein kann. Die Flimmerbüschel nahe benachbarter Zellen standen bald hoch, bald tief. Dementsprechend präsentiren sich die Kerne dieser Zellen auf Schnitten unregelmässig mehrzeilig, an den Glandd. utriculares dagegen durchweg einzeilig (Fig. 31).

Die Cervikalmukosa muss in drei Regionen getheilt werden auf Grund verschiedener Beschaffenheit der Oberfläche; und bedingt durch eben diese Verschiedenheit der Oberfläche zeigt sich ungleiches Verhalten der Drüsen in den drei Regionen, von wel-

chen die erste das os internum und den oberen Cervikaltheil bis zum Beginn der Plicae palmatae, die zweite das Gebiet der Plicae palmatae, die dritte den unteren Cervikalabschnitt, vom Ende der Plicae palmatae bis zum Rande des os uteri externum, umgreift.

Die oberste dieser drei Regionen ist die drüsenreichste des ganzen Uterus. Zugleich birgt sie die mächtigsten und complicirtesten Exemplare beider Drüsengattungen. Die Cervikaldrüse in Fig. 7, sowie die in Fig. 31 abgebildete Gewebsparthie sind der in Rede stehenden Region entnommen. Hier fand ich auch auf einem besonders interessanten Längsschnitt fünfzehn quergetroffene Drüsenschläuche so dicht neben einander gelegen, dass nur die niederen Epitheleinfassungen dieser Drüsenschläuche und zwischen denen eine ganz minimale, kaum die Hälfte der Epithelhöhe erreichende Bindegewebsschicht die Septa bildeten. Einzelne dieser fünfzehn Schläuche waren kreisrund, die anderen oval, keiner erheblich schief getroffen, denn das Epithel zeigte an jeder Stelle in einem Umkreis die gleiche Höhe und Gestalt; an den verschiedenen Schläuchen schwankte es nur zwischen 8,34 und 11,12 μ. Auch die Schwankung im Kaliber der einzelnen Schläuche war gering, der mittlere Querdurchmesser 97,3 μ, also relativ bedeutend. Der Complex dieser fünfzehn, wegen ihrer minimalen Entfernung von einander und wegen ihrer völligen Gleichheit zweifellos einer Drüse angehörenden Schläuche, fand sich an der unteren Grenze des os internum, erfüllte eine Fläche von etwa 1 □mm und lag in unmittelbarer Nähe der in Fig. 7 auf Tafel I gegebenen, sowie mehrerer anderer mächtiger, acinöser Cervikaldrüsen!

Der Umstand, dass dieses Bild völlig quergetroffener Drüsenschläuche auf einem in der Längsaxe des Uterus senkrecht zur Schleimhautoberfläche geführten Schnitt gegeben war, beweist, dass keineswegs nur die oben genannte Verlaufsrichtung der Drüsenschläuche, sondern sogar eine in Beziehung auf das Cavum uteri cirkuläre (!) sich findet.

Die Drüsenverhältnisse in der zerklüfteten Region der Plicae palmatae können nur aus fortlaufenden Schnittserien richtig erkannt werden. Dieses Verfahren ergiebt folgende Resultate:

Die an ihrem niederen Epithel schon kenntlichen Glandd. utriculares sind nur der Substanz der Plicae eingelagert, finden sich nicht in der den letzteren als Basis dienenden Parthie der

Schleimhaut. Weil diese Parthie in der That drüsenleer ist, wurden wohl der ganzen Faltenregion die Drüsen abgesprochen, indem bei Ermangelung fortlaufender Serien die in den Plicae liegenden Drüsen übersehen, oder ihre vereinzelten Querschnitte fälschlich als Falten und Einstülpungen der Plicae aufgefasst wurden.

Die stark entwickelten acinösen Glandulae cervicis fehlen der Faltenregion. Sie werden vertreten durch die verzweigten Buchten zwischen den Plicae.

Die dritte und unterste Schleimhautregion gleicht der oberen insofern, als sie beide Drüsenarten birgt, jedoch in geringerer Zahl. Beide Arten sind wiederum dicht neben einander gelagert und reichen zuweilen noch etwas in die Parthie der Mucosa, welche bereits dem geschichteten Pflasterepithel der Portio vaginalis angehört. Stets aber führen die Mündungen in das Gebiet der hohen Flimmerepithelien. Die Glandulae cervicis sind in dieser unteren Region durchweg kleiner und weniger complicirt gebaut als in der oberen. Dagegen zeigten die Schläuche der Glandd. utriculares relativ weite Lumina.

In der ganzen mit geschichtetem Epithel bekleideten Portio vaginalis uteri habe ich keinerlei Drüsen gefunden! Weil solche aber von Rüdinger und Friedländer sicher gesehen sind, erkläre ich das Auftreten von Drüsen in der Portio vaginalis natürlich nur als inkonstant. Dagegen muss ich die Existenz geschlossener Schleimkrypten, Schleimfollikal, sogenannter ovula Nabothi in der mucosa uteri auf das entschiedenste negiren! Dieselben sollten zumal im oberen Theil der Cervix vorhanden sein, und hier sah ich denn auch mehrere solcher anscheinend abgeschlossener, meist kreisrunder Schleimkrypten, ausgekleidet mit sehr hohem Epithel, das bei vorsichtiger und zweckentsprechender Behandlung hier und da mächtige, offenbar verklebte Cilien erkennen liess. Aber bei Verfolgung dieser Krypten in den aufeinander folgenden Schnitten einer Serie fand ich stets Communikation derselben mit dem normalen Ausführungsgang einer Cervikaldrüse, wenn auch nicht selten zwischen der Mündung dieser Drüse und dem zunächst angetroffenen Balge sich andere einschalteten. Es ist nicht zu bezweifeln, was übrigens zur Zeit wohl die allgemeine Ansicht sein dürfte, dass diese ovula Nabothi übermässig erweiterte terminale Ausbuchtungen der Glandd. cervicales sind

Die zähe Schleimmasse im Innern derselben stimmt vollständig mit dem Inhalte der Glandd. cerv. überein. Bei der unregelmässigen Gestalt dieser Drüsen, wobei enge und weite Abschnitte abwechseln, ist die gelegentliche Verstopfung einer Enge sehr wahrscheinlich.

C. Epithel der Portio vaginalis uteri.

Obwohl das geschichtete Epithel der Portio vaginalis zu der folgenden Untersuchung keine Beziehung hat, gehe ich auf dasselbe zum Schluss dieses Abschnittes mit wenigen Worten ein, weil ich auch hier Ergänzungen zu dem bereits Erkannten zu geben vermag.

Das geschichtete Pflasterepithel der Portio vaginalis uteri enthält zahlreiche, von einer oder zwei Gefässschlingen durchzogene, in der Dicke des Epithels ruhende Papillen. Es lässt deutlich eine Lage von Basalzellen erkennen, deren Höhe ihre Breite ein wenig übertrifft. Darauf folgt in mächtiger Schichtung das sogenannte Stratum Malpighii, aus grossen, rundlich polygonalen Zellen bestehend, deren „Stacheln“ eine ganz ungewöhnliche Entwicklung zeigen, Fig. 6. Der Durchmesser dieser Zellen erreicht 35 μ, die kleinsten massen 14 μ. Die Breite der von den „Stacheln“ durchsetzten intercellulären Zone betrug 3 bis 4 μ. Auch die Basalzellen sind sowohl unter sich, wie mit den nächstanstossenden Zellen des Stratum Malpighii durch „Stacheln“ verbunden. Dass diese sogenannten „Stacheln“ nicht sowohl ineinander geschoben sind, wie die ersten Beobachter annahmen, sondern von einer Zelle zur andern continuirlich sich erstreckende Verbindungsfäden darstellen — die heutige Auffassung competenter Beobachter — konnte deutlich constatirt werden. Die obersten Schichten platter Zellen (Stratum corneum) liessen die Stacheln nicht mehr wahrnehmen.

Der Bau der Zellen sowohl des Stratum Malpighii als des Stratum corneum ist ein höchst eigenthümlicher, indem jede Zelle ohne Ausnahme im Innern Vakuolen enthält, deren Inhalt durch Farbstoffe nicht tingirbar ist. Dadurch erfolgt eine Sonderung des Portoplasma in eine Wandschicht von wechselnder Dicke und ein zwischen den Vakuolen gegen den Kern hin verlaufendes Balkenwerk. Die Dicke der Wandschicht beträgt oft nur $^1/_{10}$ des Zelldurchmessers. So erhalten diese Zellen eine grosse Aehnlichkeit mit solchen Pflanzenzellen, die reich an Zellsaft sind. Die Vakuolen zeigen sich an Grösse und Zahl verschieden und nehmen

im allgemeinen aus der Tiefe gegen die Oberfläche an Ausdehnung zu; die Wandschicht wird dem entsprechend geringer. Wo die Vakuolen den Kern ringsum umgeben, könnte es scheinen, als wenn derselbe direkt von dem Inhalt der Vakuole berührt würde. Indessen lassen starke Vergrösserungen immer eine dünne Schicht Protoplasma um den Kern erkennen, in die das Balkenwerk übergeht. Der Kern schwebt so häufig inmitten der Vakuole, Fig. 6. Ueber den Inhalt der Vakuolen bin ich mir nicht klar geworden; jedenfalls kann es keine eiweisshaltige Flüssigkeit sein, da die Räume auch bei Anwendung starker Säuren völlig klar bleiben.

Entstehung der Decidualzellen.

Die einen Hauptbestandtheil der modificirten mucosa corporis bildenden Decidualzellen habe ich auch im ganzen cervix gefunden, dem Schleimhautgewebe zahlreich eingelagert. Dieser in der Literatur nirgends erwähnte Befund kommt in Betracht bei der Frage nach dem Ursprung der Decidualzellen. Wandern sie aus dem corpus in die Cervikalmukosa? Oder umgekehrt? Oder entstehen sie im corpus und im cervix?

Die quantitative Prävalenz der Decidualzellen in der mucosa corporis macht eine hier stattfindende Entstehung wahrscheinlich, beweist aber nichts. Die Gewebsbestandtheile der mucosa corporis: Bindegewebe, Drüsen, Gefässe, Blutkörperchen — Oberflächenepithel ist, wie oben gesagt, vernichtet — lassen keinen Entwicklungsprocess der gedachten Zellen erkennen, geben sogar nicht den geringsten Anhaltspunkt für einen solchen. Die in der Literatur vorherrschende, aber nirgends bewiesene Angabe einer Entstehung der Decidualzellen aus den kleinen bindegewebigen Rund- und Spindelzellen des corpus finde ich durch nichts bestätigt. Dagegen deuten zwei charakteristische Momente auf einen andern Ursprung hin:

In der durch das Auftreten der Decidualzellen am Menstruationsprozess betheiligten, im übrigen aber wenig alterirten cervix sieht man auch die Decidualzellen vorherrschend in der Nähe des Epithels und der Schleimbälge dem Gewebe eingelagert. Ferner finden sich einzelne, mehrere, ja ganze Nester der Decidualzellen im Epithel, und zwar in dem der cervix wie in dem gleicharti-

gen der Cervikaldrüsen. Die durch diese zwei Befunde nahe gelegte Wahrscheinlichkeit eines epithelialen Ursprungs der Decidualzellen hat sich durch weitere Untersuchungen auf das sicherste bestätigt!

Bevor ich auf den Bildungsprozess der Decidualzellen eingehe, dürften einige Worte über die diesbezüglichen literarischen Angaben am Platze sein.

Die festgestellte Identität der bei Schwangerschaftsbeginn, abortiver Decidua, wirklicher Decidua menstrualis, und Decidua pseudomenstrualis auftretenden specifischen „Decidualzellen" berechtigt uns, ihnen in jedem der genannten Prozesse die gleiche Ursprungsstätte und Entwicklungsweise zuzuschreiben. Welcher Gewebsbestandtheil diese Ursprungsstätte bildet, und in welcher Weise die Entwicklung vor sich geht, darüber ist bisher kein Nachweis geliefert! Ich verstehe hier unter Nachweis nicht etwa mehr weniger berechtigte Vermuthungen oder Behauptungen, sondern, weil eine direkte Beobachtung des gedachten Entwicklungsmodus am lebenden Organismus unmöglich, die Construktion eines fortlaufenden Prozesses aus einer Reihe konkreter Bilder von zweifelloser, überzeugender Zusammengehörigkeit. Aus der Thatsache, dass die im Folgenden von mir herangezogenen literarischen Angaben die wichtigsten und allein erwähnenswerthen sind, erhellt die ganze Dürftigkeit der bisherigen Erforschung dieses eben so interessanten, weil eigenartigen, als wichtigen Prozesses: des Ursprungs der Decidualzellen!

Saviotti übergeht in seiner von allen späteren Autoren citirten Arbeit „Beitrag zur Kenntniss der Decidua menstrualis"[1]) den Ursprung der Decidualzellen vollständig, constatirt nur ihr Dasein im Gewebe sowie in der Gefässadventitia und sagt zum Schluss im Resumé, die Hypertrophie manifestire sich: a) in x, b) „in einer ungemeinen Entwicklung einer einfachen Bindesubstanz im Gewebe der mucosa, bestehend aus rundlichen Zellen und sehr wenig Zwischensubstanz, c) in der Entwicklung eines ähnlichen Bindegewebes in der Adventitia der kleineren Arterien und Venen der mucosa." Ebenso verfährt Haussmann. Seine „Lehre von der Decidua menstrualis"[2]) lehrt wohl das Dasein, die Gestalt, Grösse und ungeheure Menge dieser „zahllosen runden oder rundlichen freien

1) Beiträge z. Geb. u. Gynäk. v. Scanzoni, Bd. II. p. 219 etc. Würzburg 1869.

2) Beiträge z. Geb. u. Gynäk. Bd. I. p. 192 etc. Berlin 1870.

Zellen," welche man „neben den Zellen des Bindegewebes" findet, giebt aber über Ursprung und Entwicklungsmodus keinen weiteren Aufschluss, als die Erklärung, dass von den drei aufgestellten Deutungen der Schleimhautveränderung als Folge einer Endometritis epithelialis, einer Drüsenausschwitzung, oder drittens einer Metritis nur die letztgenannte in Frage komme, „da die Annahme einer Endometritis schon durch Hegar und Maier widerlegt worden und die einer Drüsenausschwitzung durch nichts begründet" sei.

Was bieten nun Hegar und Maier?[1])

In der von diesen Autoren für die Bildung der „pathologischen Decidua bei unzweifelhafter Schwangerschaft" aufgestellten Theorie wird den Decidualzellen bindegewebiger Ursprung zugeschrieben. Leider kann sich das Urtheil nur auf theoretische Combinationen stützen. Die gedachten Autoren erklären mit folgendem Wortlaut: es sei ihnen durchaus unzweifelhaft, dass die Parenchymzellen der mucosa des Uterus eine sehr wesentliche Rolle in der Bildung der Decidualzellen spielen, und die Decidua so mit Recht als ein Abkömmling der mucosa zu betrachten sei. Ob diesen Vorgängen an der genannten Grundlage die Bedeutung der Ausschliesslichkeit beizumessen sei, könne noch dahingestellt bleiben. Denn es sprächen andererseits auch manche Objekte wieder dafür, dass die Submucosa diesen Vorgängen nicht so fremd stehe, wie man vielleicht glauben möchte. (Auf letztere Erklärung gehe ich gar nicht ein, weil der Uterus keine Submucosa hat.) Wie ihnen scheine, gehe die erste Bildung vorzugsweise oder ausschliesslich vom Bindegewebe der mucosa aus.

Diese Meinung einer Abstammung der Decidualzellen aus dem Parenchym der Mucosa dürfte von den Autoren nicht genau genug begründet sein, denn von der Art und Weise, wie der Entwicklungsprozess der Decidualzellen vor sich geht, verlautet nur: „indem aus den Parenchymzellen der zum Balkengewebe gewordenen Mucosa durch Wucherung der ersteren eine Neubildung runder, junger Zellen entsteht und aus diesen die späteren Decidualzellen sich entwickeln, werden die ersten Anlagen etc.". Auf diese Erklärung dürfte sich das Resumé der Autoren stützen: „Die Neubildung" — nämlich die Decidua — „entsteht durch

1) Virchow's Archiv, Bd. LII. Heft 1. p. 175 etc. 1871.

Zellenwucherung in dem Bindegewebsstroma der Mucosa, in der Submucosa und in der Gefässadventitia. Von einer Antheilnahme der Drüsen, ihres Epithels und des Epithels der Uterusschleimhaut überhaupt an dieser Neubildung ist bis jetzt kein Nachweis gebracht worden".

Bei Erwägung der von Hegar und Maier völlig übergangenen und doch so eklatanten Thatsache, dass diese specifischen Decidualzellen durch ihre plattenförmige Gestalt, ihre relative Grösse, ihren mächtigen runden Kern, ihr klares, helles Protoplasma, ihre scharfen, runden Contouren, kurz, durch ihren ganzen Habitus auf alles mehr hinweisen, als auf einen bindegewebigen Ursprung, möchte man eher geneigt sein, sich auf die Seite Hennigs[1]) zu stellen, dem sich „die Infiltration der Uterinplacenta mit weissen Blutkörperchen als mögliche Quelle der berühmten grossen Serotinazellen aufdrängte". Denn zumal die Decidualzellen mit spärlichem Zellprotoplasma erinnern sicher mehr an weisse Blutkörperchen, als an bindegewebigen Ursprung, und es ist erklärlich, dass Hennig sagt, eine Zurückführung der Decidualzellen — er nennt sie „Riesenzellen" — „auf Wanderzellen, also auf weisse Körperchen der Blutgefässe," sei ihm als „wahrscheinlichste Hypothese in petto geblieben". Berechtigt aber ist auch seine Bezeichnung „Hypothese", denn für eine so wunderbare Erscheinung, dass die allen Organen gemeinsamen weissen Blutkörperchen nur im Gewebe der Gebärmutter so mächtig wachsen, oder, wie Hennig sagt, „zu grossen, epithelähnlichen Zellen mit grossen Kernen anschwellen" sollten, konnte kein erklärender Nachweis geliefert werden.

Noch ein anderer Forscher empfand bei Betrachtung des ganzen Habitus der Decidualzellen das Bedürfniss, ihren bindegewebigen Ursprung in Zweifel zu ziehen, nämlich Friedländer[2]). Friedländer stellt in seinen „anatomisch-physiologischen Untersuchungen über den Uterus" betreffs der Decidualzellen, welche er als „allerdings enorm gewucherte Bindegewebszellen der Mucosa uteri" bezeichnen zu müssen glaubte, die Frage auf, „ob nicht die Decidualzellen selbst, oder wenigstens ein Theil der-

1) C. Hennig, „Die weissen Blutkörperchen und die Deciduazellen." Archiv für Gynäk. Bd. VI p. 508 etc. Berlin 1874.

2) Leipzig 1870.

selben, von den Drüsen- oder Oberflächenepithelien abgeleitet werden muss, da ja die Form derselben viel eher an Epithel- als an gewöhnliche Bindegewebszellen erinnert". Der Grund, weshalb Friedländer sich zur Negation dieser Frage hinzuneigen scheint, dass in den von ihm untersuchten Fällen allererster Schwangerschaftsanfänge das Epithel der Oberfläche und der Drüsen noch sehr wohl erhalten war, sich ausserordentlich scharf von dem darunterliegenden Gewebe abhob, und dabei sich das letztere doch schon von denselben „epithelioiden" grossen Decidualzellen zusammengesetzt zeigte, dieser Grund dürfte beseitigt werden durch die nachfolgenden Mittheilungen.

Der einzige, der bisher auf Grund direkter Beobachtung die Entstehung der Decidualzellen aus dem Epithel herleitet, ist Dr. R. Frommel[1]). Allein bei seinen Beobachtungen handelt es sich um die Maus, und der histiologische Charakter der Decidua der Maus ist denn doch derart abweichend vom Decidualgewebe des menschlichen Uterus, dass eine Uebertragung der dort gewonnenen Anschauungen auf letzteres Objekt nicht unmittelbar zulässig erscheint. Die Decidua der Maus präsentirt sich fast wie ein compactes Epithelgewebe, nur von spärlichen Bindegewebszügen durchsetzt. Immerhin ist es von Wichtigkeit gewesen zu erfahren, dass das Epithel der Drüsen sowohl, wie des Uterinkanals bei der Bildung der Decidua vorwiegend betheiligt ist. Nach Frommel's Angaben treten an der Basis der Epithelzellen neue kleine, in toto färbbare Kerne auf, die allmählich wachsen, ohne dass es gelungen wäre, dieselben aus einer binären Theilung des Mutterkernes unter den Erscheinungen der Karyokinese herzuleiten. Wenn diese neuentstandenen Kerne eine gewisse Grösse erreicht und die Charaktere ruhender Kerne angenommen haben, d. h. eine Kernmembran und ein färbbares Fadengerüst zeigen, schnüren sich die Epithelzellen durch, und die aus den basalen Abschnitten entstehenden neuen Zellen rücken vom Epithel ab und werden Zellen der Decidua.

Meine eigenen Beobachtungen anlangend, bot sich im Bereich des corpus und fundus keine Gelegenheit, über die Entstehung der Decidualzellen Aufschluss zu erlangen. Wie ich bereits hervorgehoben habe, fehlt in diesen Regionen das Epithel grösstenn

1) Aerztliches Intelligenzblatt. München 1883. Nr. 21.

theils. Es fanden sich an den Schnitten nur einzelne Epithelzellen. Diese zeigten meistens offene Nischen, als wenn die Zellen mit einem Hohlraum versehen gewesen wären, der sich geöffnet und seinen Inhalt entleert hätte. Erst in der Nähe des inneren Muttermundes begann das geschlossene, wohlerhaltene, hohe Cylinderepithel. Dieses nun zeigte sich in lebhafter Proliferation begriffen. Jeder Schnitt enthielt Zellen mit mehrfachen Kernen, oder im Innern der Mutterzelle enthaltenen, mehr oder weniger ausgebildeten Tochterzellen.

Die mehrkernigen Zellen anlangend, so fanden sich solche mit zwei, drei, fünf, sieben Kernen und darüber. Ich habe auch Epithelzellen mit mehr als fünfzehn neuen Kernen gesehen; selten fand ich sechs, niemals vier. Eine Gesetzmässigkeit in numerischer Hinsicht herrscht bei dieser Kerntheilung offenbar nicht, sondern man kann nur sagen, dass die Theilung in zwei Kerne der in eine ungerade Anzahl an Häufigkeit gleichkommt, während ein Zerfall in höhere gerade Zahlen äusserst selten, wenn überhaupt, Statt hat. Ich spreche hier von einer Theilung der Kerne, ohne indessen jemals Bilder gesehen zu haben, die auf eine binäre Theilung unter den Erscheinungen der Karyokinese oder Mytose (Flemming) deuteten. Niemals nahm ich Kernspindeln wahr, noch irgend welche andere der charakteristischen Fadenfiguren. Möglicherweise trägt die Methode die Schuld daran, dass derartige Kerntheilungsfiguren nicht hervortraten, denn, wie erwähnt, war der Uterus mit Müller'scher Flüssigkeit behandelt worden, ehe die Härtung durch Alkohol stattfand. Indessen möchte ich doch nicht annehmen, dass durch diese Behandlungsweise jede Spur des in Rede stehenden Vorganges verwischt würde. Ich glaube vielmehr, dass es sich hier um einen besonderen Modus directer Kerntheilung handelt. Die neuentstandenen Kerne sind alle gegeneinander gradlinig abgegrenzt. So lange sie dicht aneinander liegen, erscheinen die Grenzflächen dunkel. Dann rücken sie ein wenig voneinander ab, und es zeigt sich ein schmaler, heller Zwischenraum zwischen denselben. Bei einer grösseren Zahl von Tochterkernen in der Zelle haben die Kerne vielfach keilförmige Gestalt, als ob der Mutterkern durch radiäre Trennungsflächen zerfallen wäre (Fig. 35, 36, 41). Bei dieser Kernvermehrung vergrössern sich die Zellen und geben so den jungen Kernen Raum auseinander zu rücken.

An den Epithelzellen mit zwei oder mehr Tochterkernen beginnt dann eine neue Phase der Entwicklung, indem um die Tochterkerne herum eine helle, feinkörnige, an Stärke allmählich zunehmende Protoplasmaschicht sich ablagert (Fig. 39, 40, 41). Dieser Act bietet insofern Modificationen, als entweder um jeden einzelnen jungen Kern eine gesonderte, oder um mehrere zusammen eine gemeinsame helle Zone auftritt (Fig. 40, 41).

In beiden Fällen ist durch die feinere Granulation, wie durch die scharflinige Abgrenzung gegen das umliegende, dunkelkörnige Protoplasma die Bedeutung dieser hellen Zone als künftiges Protoplasma der jungen Zelle bereits erkennbar (Fig. 40, 41). Indem nun die Anfangs mehreren Kernen gemeinsame helle Region sich noch um die einzelnen gruppirt und zwischen den einzelnen Bezirken Grenzen auftreten, liegt schliesslich jeder Kern mehr weniger in der Mitte einer eigenen, kreisförmig scharf begrenzten Zone hellen Protoplasma's.

Ist hiermit die Bildung der jungen Zellen, welche in den scharf abgerundeten Contouren, dem hellen Protoplasma und dem grossen, runden, dunklen Kern bereits das charakteristische Aussehen der specifischen „Decidualzellen" erkennen lassen, im wesentlichen vollendet, so gelangt sie definitiv zum Abschluss dadurch, dass das helle Zellprotoplasma sich contrahirt, und in Folge dessen zwischen Mutter- und der von ihr umschlossenen Tochterzelle ein die letztere ring- (Fig. 42) oder sichelförmig (Fig. 43) umgebender Hohlraum auftritt. Wir haben also folgendes Bild:

Die Epithelmutterzelle ist mächtig aufgetrieben. Ihr dunkel granulirtes Protoplasma zeigt eine scharf begrenzte, kugelige Vakuole (Fig. 42 und 43), welche die junge, schön abgerundete, helle Tochterzelle beherbergt und von derselben, je nach der Grösse, mehr oder weniger ausgefüllt wird, so dass also ein Anfangs schmaler (Fig. 42), später breiterer (Fig. 43) Hohlraum zwischen der jungen Zelle und dem mütterlichen Protoplasma liegt. Abhängig davon, ob Anfangs den einzelnen Kern eine gesonderte, oder mehrere eine gemeinsame helle Zone umschloss, weist die Vakuole nur eine (Fig. 43) oder mehrere in ihr ruhende junge Zellen (Fig. 44) auf. Zuweilen finden sich beide Bilder nebeneinander in derselben Mutterzelle. Diesen Fall veranschaulicht Fig. 45a.

Nicht immer stehen die aus einer Epithelmutterzelle hervor-

gehenden jungen Tochterzellen auf gleicher Entwicklungsstufe. Sehr oft ist bei einfacher Theilung in zwei Kerne der eine zur schönen Rundzelle mit grossem, dunklem Kern und breiter, heller Protoplasmaschicht entwickelt, während neben diesem Gebilde der andere Kern in dem dunklen Protoplasma der Mutterzelle ruhig verharrt (Fig. 42). Bei mehrfacher Theilung sieht man oft verschiedene Stadien: während um einzelne Kerne sich scharf contourirte Tochterzellen entwickelt haben, vollzieht sich an anderen offenbar eine Wiederholung des Prozesses, durch den sie aus dem Mutterkern entstanden, da dunkle Theilungslinien sichtbar sind (Fig. 44a). Oder auch, die einen gehen noch weiterer Theilung entgegen, während um die anderen schon eine helle Zone Protoplasma's sich zu differenziren beginnt. Alle Fälle aber bieten ein gemeinsames, dass nämlich von den durch Theilung entstandenen jungen Kernen zum mindesten einer von weiterer Entwicklung absteht. Ihm scheint die Rolle zuzufallen, später in der durch Zusammenziehung ihres während der Proliferation ausgedehnten Protoplasma's restituirten Mutterzelle als neuer Zellkern zu fungiren. Dieser liegt meistens, da es den jungen Zellen an Raum gebricht, etwas gekrümmt und in die Länge gezerrt der Vakuole dicht an (Fig. 41, 43, 47).

Oft fanden sich Erscheinungen, wie sie ausgeprägt in Fig. 46 gezeichnet sind. Die Mutterzelle ist kolossal aufgebläht, ihr Protoplasma zu einer dünnen Rindenschicht ausgedehnt, die eine mächtige Vakuole umschliesst, in deren Inneren ein Klumpen von enge zusammenhängenden Tochterzellen flottirt.

Was wird nun aus diesen Tochterzellen?

Ich kann die Frage nur dahin beantworten, dass die Mutterzelle die Tochterzellen gegen das subepitheale Gewebe ausstösst. Die Tochterzellen, mögen sie in grösserer oder geringerer Zahl vorhanden sein, rücken allmählich basalwärts. Sind sie in grösserer Zahl vorhanden und von einer geräumigen Vakuole umschlossen, so verschiebt sich diese gegen die Basis. Man kann diese Erscheinung an Schnitten beobachten, die eine völlig intakte Lage von Epithel zeigen. Die entwickelteren Tochterzellen resp. die Haufen und Klumpen derselben liegen alle der Basalfläche des Epithels näher als der freien. Mehrfach sind mir dann Bilder begegnet, wie ich eins in Fig. 47 gezeichnet habe, wo das Protoplasma der Mutterzelle eine Oeffnung zeigt, und die Tochterzelle in die Oeffnung einzutreten im Begriff ist.

Die Bindegewebsschicht unmittelbar unter dem Epithel, besonders im oberen Theil der Cervix, war nun dicht durchsetzt von Zellen, die einerseits mit den Decidualzellen in der Region des Corpus, andererseits mit den entwickelten Tochterzellen des Epithels identisch waren. Fig. 48, 49.

Es scheint mir hiernach der Schluss unabweislich, dass die Decidualzellen epithelialen Ursprungs sind.

Bei der Dislocirung der im Epithel entstandenen Decidualzellen aus diesem Epithel in's Bindegewebe scheinen die Bindegewebsfasern eine Rolle zu spielen. Man sieht nämlich oft die junge Zelle an der basalen Grenze des Epithels von Fibrillen des Bindegewebes wie von den Branchen einer Zange umfasst. Analoges sah Harz[1]) bei der Wanderung der Ureier in's Parenchym des Ovariums sich vollziehen. Fig. 48.

Mit der Restitution der Mutterzelle, welche einstweilen noch die ihres Inhalts entleerte klaffende Lücke erkennen, bald aber, dem Druck der nachbarlichen Epithelzellen Rechnung tragend, verstreichen lässt, ist der Bildungsprozess der Decidualzellen definitiv zum Abschluss gelangt.

Gegenüber dem eventuellen Einwand[2]), dass das Auftreten der Decidualzellen in der Gefässadventitia ein Beleg sei für bindegewebigen Ursprung derselben, behaupte ich: die Decidualzellen sind Wanderzellen, — natürlich mit Beschränkung dieses Begriffes auf die Uteruswand. Hierfür spricht schon die quantitative Differenz ihres Auftretens in den verschiedenen Regionen der Mucosa: zunächst ihrer Ursprungsstätte, dem Epithel, liegen sie in dichter Masse, Zelle an Zelle (Fig. 49). Von hier aus nehmen sie zur Muscularis hin successive an Menge ab. Schon diese Thatsache dürfte meine Behauptung genügend motiviren. Aber ich habe für sie noch einen schlagenden Beweis: die Decidualzellen treten vereinzelt noch tief in der Muscularis uteri auf! (Bei dieser Beobachtung ist eine Verwechslung mit quergetroffenen Muskelzellen, deren immer viele beisammen liegen, wohl zu meiden.) Saviotti[3])

---

1) Archiv f. mikrosk. Anatomie Bd. XXII. p. 392.

2) Kölliker, Entwicklungsgesch. Leipzig 1879. p. 326 etc.

3) Giovanni Saviotti, Beitr. z. Kenntniss d. Dec. menstr. Beiträge z. Gebk. u. Gynaek. v. Scanzoni, Würzburg 69. Bd. VI. p. 219 etc.

hat ihre Existenz in der Gefässadventitia bei Decidua menstrualis constatirt. Kölliker[1]) bestätigt diesen Befund bei Decidua vera. Dass beiden Beobachtern meine Beobachtung entging, ist leicht erklärlich. Denn Saviotti hat ein kleines Stückchen ausgestossener Decidua menstrualis untersucht und sagt daher: „die mikroskopische Untersuchung bezog sich auf die Drüsen, das eigentliche Gewebe der Membran, die Fäden der äusseren Oberfläche und endlich auf die Gefässe". Ebenso lässt Kölliker bei Besprechung der Decidua vera die Muscularis uteri unerwähnt.

Ich bin entfernt von der Behauptung, dass das Epithel der Cervix in der Nähe des inneren Muttermundes die ausschliessliche Bildungsstätte der Deciduazellen sei, sondern ziehe aus den Beobachtungen am hier besprochenen Objekte nur den Schluss, dass einmal die Decidualzellen epithelialer Herkunft sind, und dass im speciellen auch das Epithel im oberen Theil der Cervix sich an dieser Produktion betheiligt. Es scheint mir aber zweifellos, dass auch im corpus die epitheliale Entwicklung der Decidualzellen statt hat; die Formen der im cavum corporis vorhandenen Epithelien und ihre Trümmer weisen zum Theil entschieden auf denselben Prozess hin. Desshalb sehe ich einer hierauf gerichteten Untersuchung mit gespanntem Interesse entgegen.

Weil aber das nach Phosphorvergiftung pseudomenstruirende corpus uteri in dem Stadium, wo es zur mikroskopischen Untersuchung gelangt, kaum jemals Innenflächenepithel aufweisen wird, dürfte der auf dieses gerichteten Untersuchung ein im allerersten Stadium der Gravidität befindlicher Uterus als geeignetes Objekt dienen. Während der Entstehungszeit dieser Arbeit stand ein solches, sicher seltenes Präparat leider nicht zur Verfügung.

Hiermit schliesse ich meine Arbeit ab. Fernere Untersuchungen werden ergeben, ob die für den Pseudomenstruationsprozess berechtigten Erklärungen vielleicht in weit grösserem Umfange von Gültigkeit sind für die normale Menstruation, als ich auf Grund der von letzterer bisher vorhandenen Kenntniss behaupten zu dürfen glaubte.

Vorliegende Arbeit entstand in der Zeit vom December 1883 bis zum October 1884 im histiologischen Institut zu München unter

1) Köllicker, Entwicklungsgesch. p. 326.

der Leitung des Herrn Professor Kupffer. Meinem hochverehrten Lehrer an dieser Stelle aufrichtigen, innigen Dank auszusprechen für die in Rath und Belehrung mir jederzeit so gütig gebotene Hülfe, ist mir dringendes Bedürfniss! Ferner danke ich Herrn Obermedicinalrath Professor von Ziemssen und Herrn Professor Dr. Bollinger für die Erlaubniss, die Krankengeschichte und den Sectionsbericht, welche mir freundlichst zur Verfügung gestellt wurden, meiner Arbeit einverleiben zu dürfen. Herr Geheimrath Professor Dr. Winckel und Herr Präparator A. A. Böhm hatten die Güte, die auf meine Arbeit bezügliche, sehr umfangreiche Literatur mir zugänglich zu machen. Auch Ihnen ist in Ergebenheit mein verbindlichster Dank gesagt!

München, den 1. April 1885.

Martin Overlach, cand. med.

Erklärung der Abbildungen auf Tafel X und XI.

Fig. 1. Flimmerepithel einer Glandula utricularis. Gefärbt mit Picrocarmin. Vergrösserung: 600.

Fig. 2. Flimmerepithel einer Glandula cervicis. Gefärbt mit Hämatoxylin. Vergrösserung: 600.

Fig. 3. Senkrechter Schnitt durch die pseudomenstruirende mucosa corporis. a = Arterien. d = Drüsenquerschnitte. c u = cavum uteri. m = muscularis. v = Venen. Die Venen erscheinen prall gefüllt, ausserdem diffuse Infiltration des Gewebes mit Blutkörperchen. Vergrösserung: 50.

Fig. 4. Querschnitt einer Plica palmata. Gefärbt mit Marron! pl = Falten p pl = Papillen der Plica. d = Drüsenquerschnitte. Das Blut zeigt eine charakteristische lebhaft rothe Färbung bei bräunlicher Tinktion des Epithels und Bindegewebes. Vergrösserung: 30.

Fig. 5. Querschnitt einer Gland. utricularis aus der pseudomenstruirenden Mucosa. Im klaffenden Lumen ein Complex runder Decidualzellen. Die Flimmercilien zum Theil erhalten. Färbung mit Picrocarmin. Vergr.: 350.

Fig. 6. Stachelzellen aus dem geschichteten Plattenepithel der Port. vaginalis. Färbung mit Alauncarmin. Rindenschicht blass grau-rosa, Kern rosa tingirt, Stacheln deutlich und dunkel, die Kerne zum

Theil in Fadengerüsten schwebend, Hohlräume scharf contourirt. Vergrösserung: 600.

Fig. 7. Senkrechter Schnitt durch die obere Region der mucosa cervicis. g c = Glandula cervicis. p = Papille. c u = cavum uteri. Das Oberflächenepithel ist abgestossen. Färbung mit Hämatoxylin (Böhmer). Vergrösserung: 60.

Fig. 8—24. Isolirte Cervixepithelien aus der Nähe des os externum. Fig. 8 bis 16 Keulenform, Fig. 17 bis 24 Uebergänge zu normalen Becherzellen. Fig. 24: Becherzellen mit Zelldeckel und Resten von Cilien! Vergr.: 600.

Fig. 25—29. Ausstossung eines Kernes bei Schleimsekretion der Cervixepithelien. Färbung mit Alauncarmin. Vergr.: 600.

Fig. 30. Gewebsparthie von einer Plica. Uebergang vom hohen Epithel der Plica zu dem niederen der aufsitzenden Papille. Zeiss. Ocular 3. Objectiv C.

Fig. 31. Schleimhautpartie aus der Region des os internum. Eine glandula cervicis in unmitelbarer Nähe einer schlauchförmigen Glandula utricularis; erstere von mächtigem cylindrischem, letztere von niederem prismatischem Epithel ausgekleidet. m = Schleimhautgewebe. Gl c = glandula cervicis. Gl u = glandula utricularis. Zeiss. Ocular 3. Objectiv C.

Fig. 32 bis 38. Kernvermehrung an Cervixepithelien. Vergr.: 600.

Fig. 39. Beginnende Ablagerung einer hellen Protoplasmazone um den getheilten Kern. Vergr.: 600.

Fig. 40 u. 41. Verbreiterung der hellen Protoplasmazone. Vergr.: 600.

Fig. 42. Beginnende Schrumpfung des hellen Zellprotoplasma's und in Folge dessen Auftreten eines schmalen Hohlraumes um die junge Zelle herum. Vergr.: 600.

Fig. 43, 44, 45, 46. Fertige Decidualzellen in Hohlräumen der Epithelmutterzellen. Vergr.: 600.

Fig. 47. Trennung des Protoplasma's der Mutterzelle an der Basis und beginnender Austritt der Decidualzelle. Vergr.: 600.

Fig. 48. Eintritt der Decidualzellen aus dem Epithel in's subepithiale Gewebe. Vergr.: 600.

Fig. 49. Superepitheliales Gewebe mit eingelagerten Decidualzellen. Vergrösserung: 600.

Fig. 1.



Fig. 2.

Fig. 5.

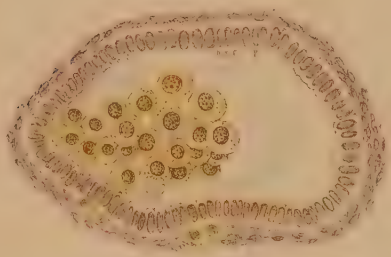

Fig. 6.

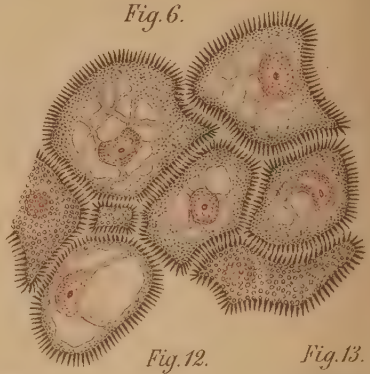

Fig. 8.

Fig. 9.

Fig. 10.

Fig. 11.



Fig. 12.

Fig. 13.

Fig. 17.

Fig. 18.

Fig. 19.

Fig. 20.

Fig. 21.

Fig. 22.

Fig. 3.

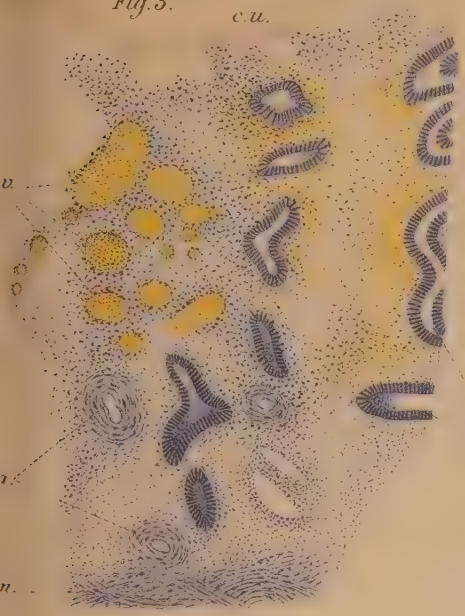

Fig. 4.

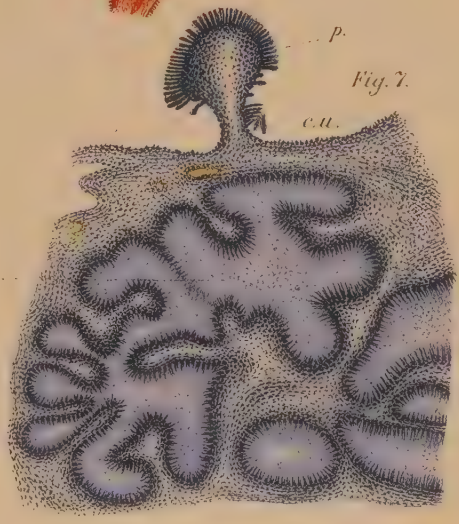

Fig. 7.

Fig. 15.

Fig. 16.

Fig. 23.

Fig. 24.

Fig. 25.

Fig. 26.

Fig. 27.

Fig. 28.

Fig. 29.

Lith. Anst. v. J. G. Bach, Leipzig.

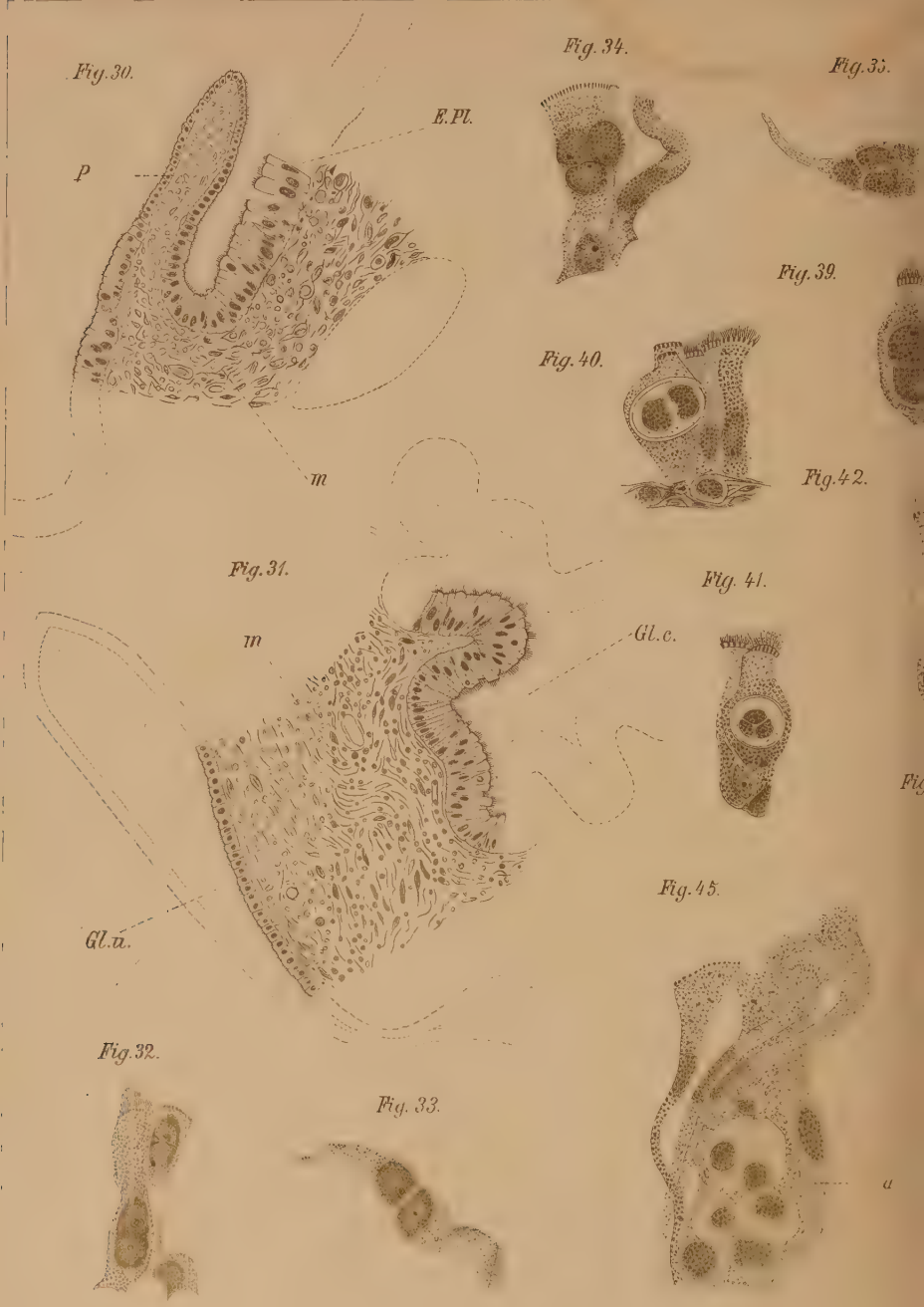

Overlach, cand. med. gez.

Fig. 36.

Fig. 37.

Fig. 38.

Fig. 43.

Fig. 48.

Fig. 44.

Fig. 49.

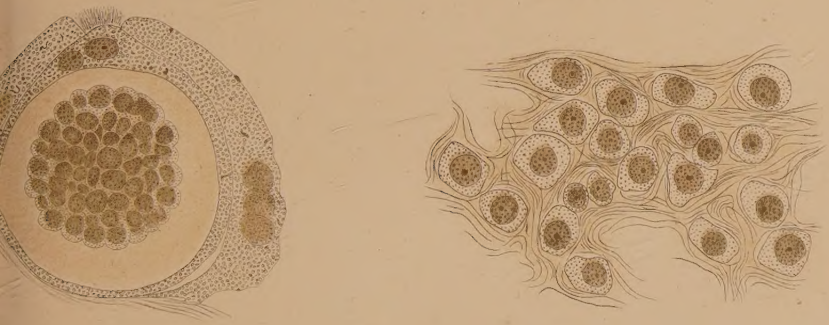

Lith. Anst. v. J.G. Bach, Leipzig.